



**Mi Universidad**

## **CUADRO SINOPTICO**

**NOMBRE DEL ALUMNO: Maritza Itzel López Luna**

**TEMA: fisiopatología del aparato respiratorio**

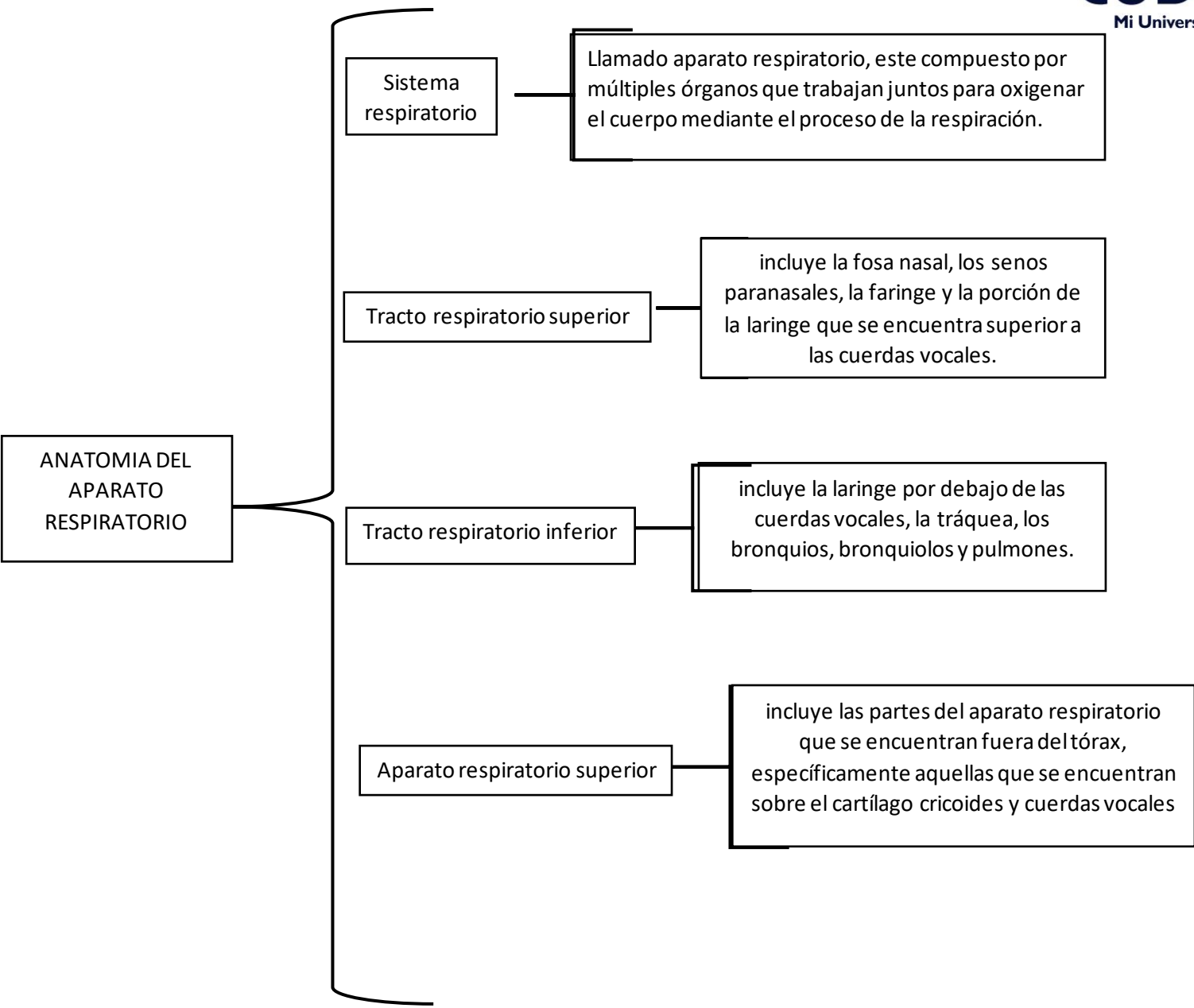
**PARCIAL: I**

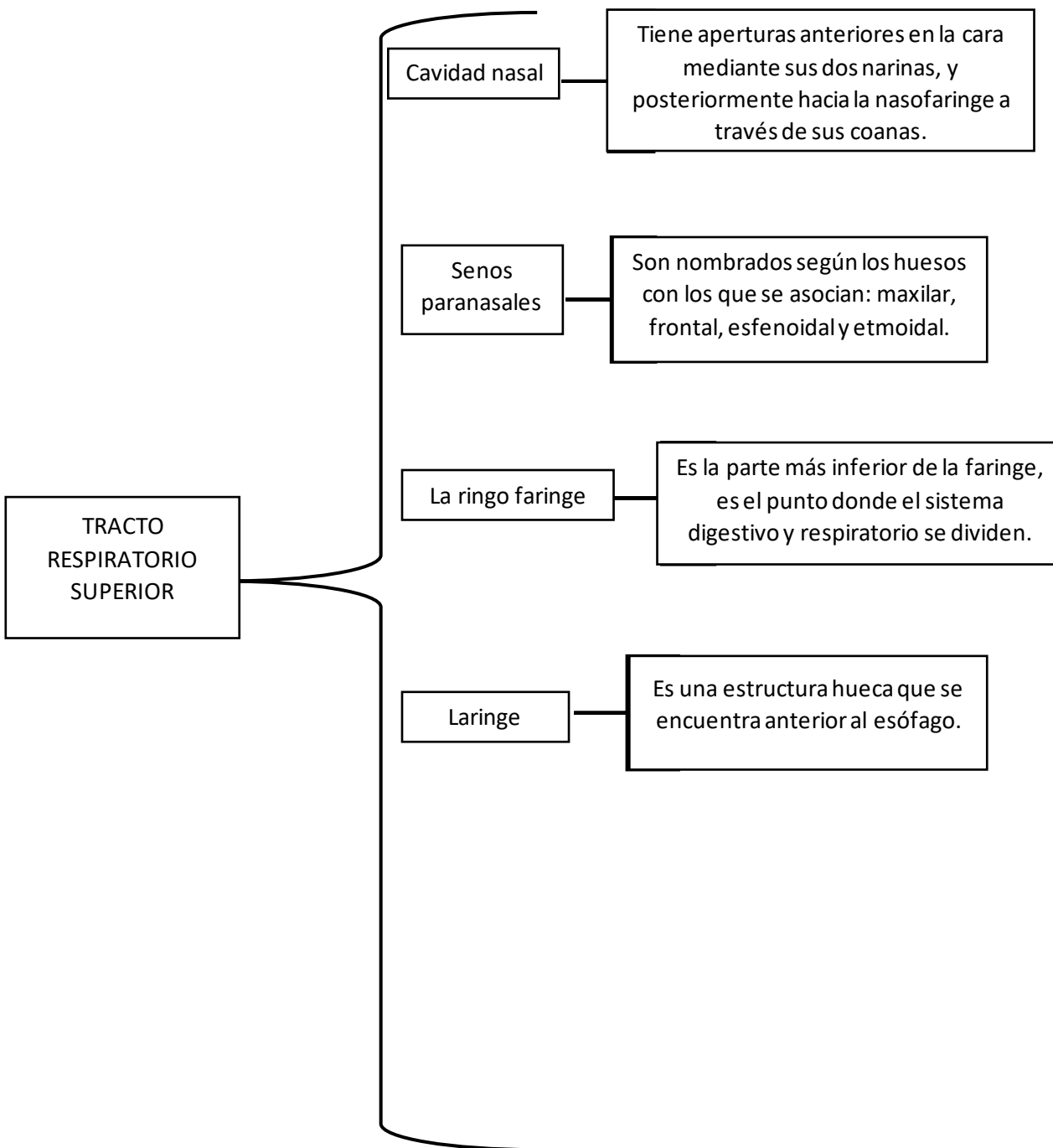
**MATERIA: fisiopatología I I**

**NOMBRE DEL PROFESOR: Guadalupe Clotosinda escobar  
Ramírez**

**LICENCIATURA: Enfermería**

**CUATRIMESTRE: 5**





APARATO  
RESPIRATORIO  
INFERIOR

Árbol  
traqueobronquial

Es una porción del tracto respiratorio que conduce aire desde las vías aéreas superiores hacia el parénquima pulmonar, compuesto por la tráquea y vías intrapulmonares

Bronquio principal  
izquierdo

Viaja inferolateralmente para ingresar al hilio pulmonar izquierdo, durante su trayecto, pasa inferior al arco de la aorta y por la cara anterior del esófago y aorta torácica.

Bronquio principal  
derecho

Viaja inferolateralmente para entrar al hilio pulmonar derecho, es más vertical que el izquierdo, también es un poco más ancho y corto. Esto hace que el bronquio derecho sea más propenso a la impactación por un cuerpo extraño.

