



Mi Universidad

Dibujos

Nombre del Alumno: José Rodolfo Santiago López

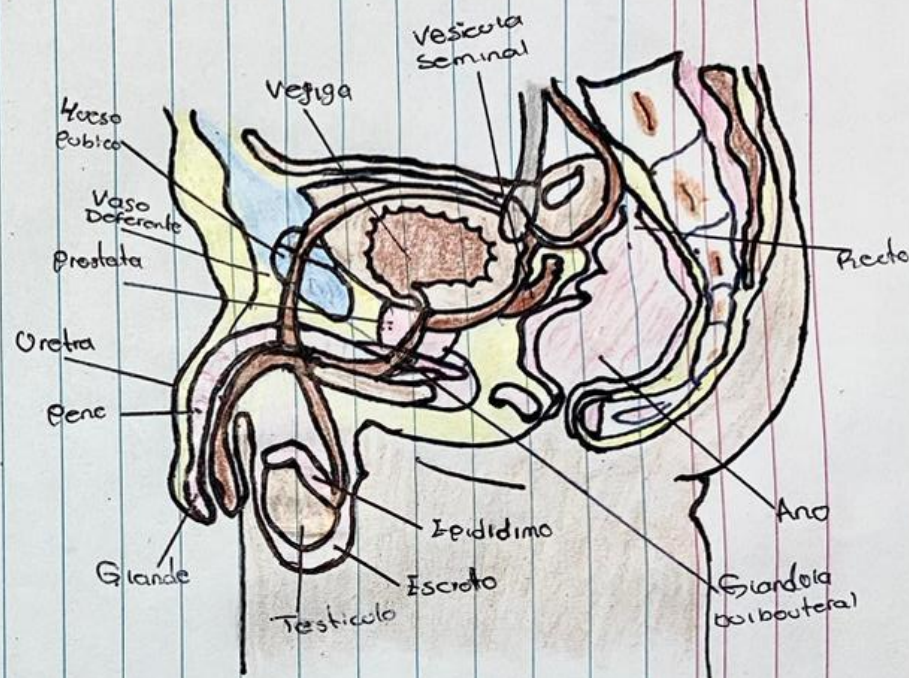
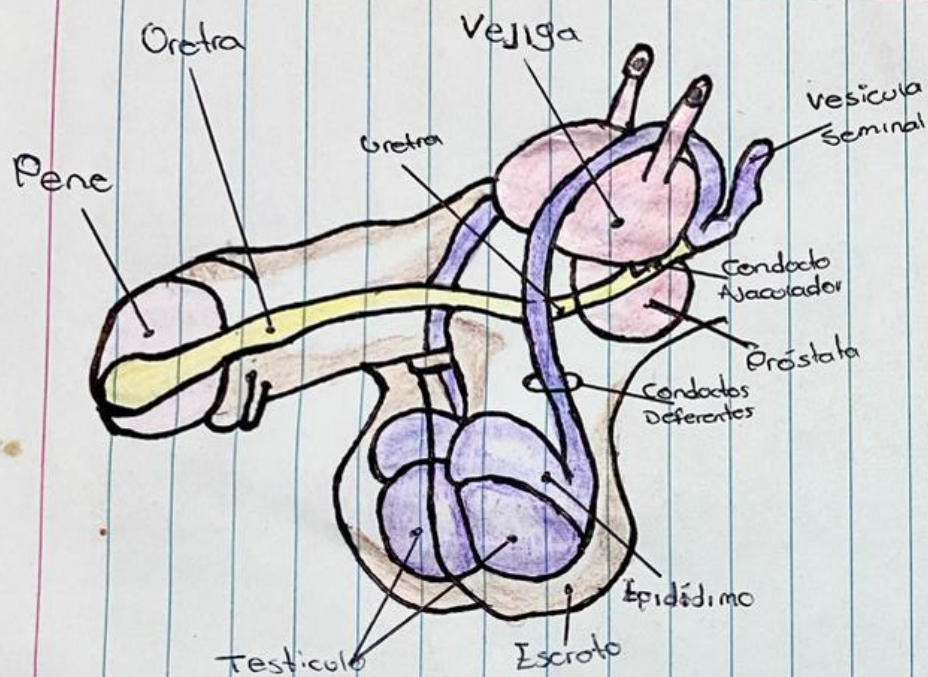
Nombre del tema: dibujo de anatomía y fisiología del aparato reproductor masculino y femenino

Nombre de la Materia: enfermería en el cuidado de la mujer

Nombre del profesor: Daniel Santiago

Nombre de la Licenciatura: enfermería

Cuatrimestre: cuarto cuatrimestre



Uretra: Conducto por el cual se expulsa al exterior la orina contenida en la vejiga

Vejiga: acumula la orina procedente de los riñones

Vesícula seminal: glándulas del aparato reproductor que producen parte del semen

Conducto Ejaculador: Tubo con forma espiral que transporta los espermatozoides fuera de los testículos

Próstata: fabricación de líquido prostático, el cual protege a los espermatozoides

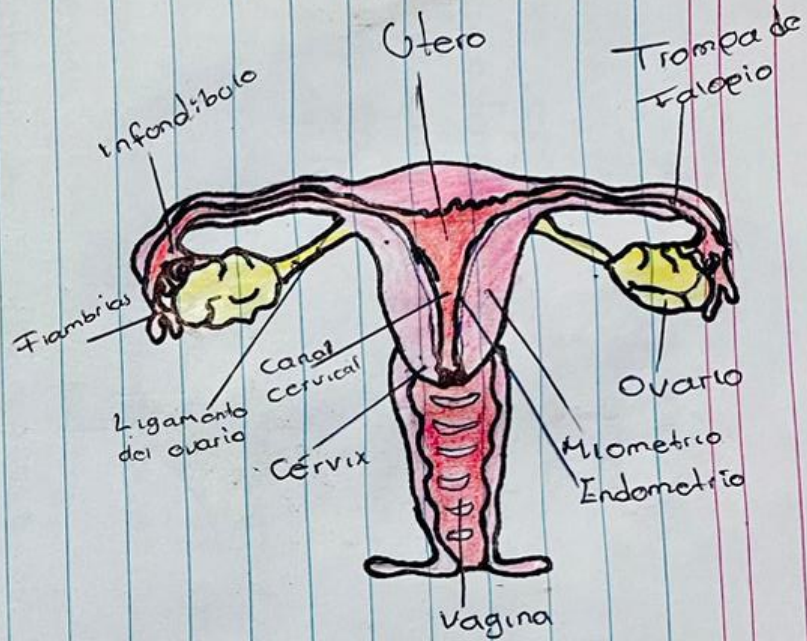
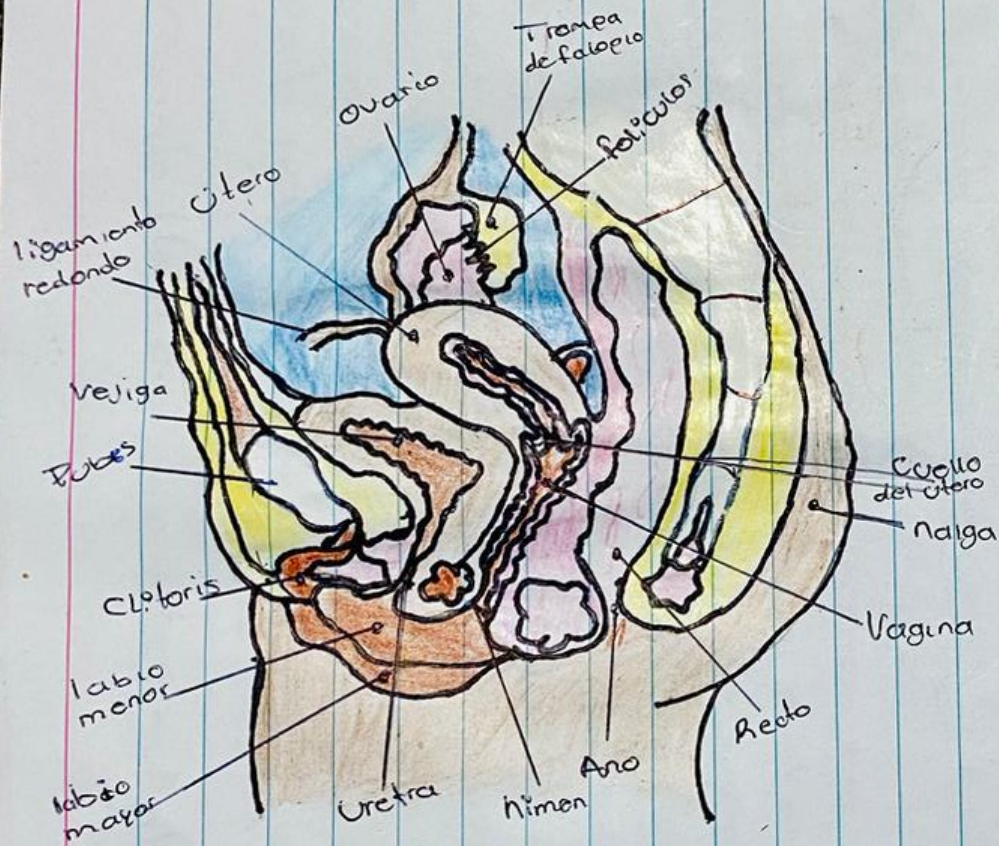
Epidídimo: Donde maduran y se almacenan los espermatozoides

Escroto: se trata del saco que contiene los testículos, el epidídimo y la parte inferior del cordón espermático

Testículo: Glándula sexual masculina de forma redondeada que produce espermatozoides

Hueso pubico: constituye la parte inferior y anterior de cada lado del hueso de la cadera

Glándula bulbouretral: Neutraliza la orina, además de lubricar la uretra previo a la eyacuación.



Utero: (Matriz) donde crece el bebé cuando una mujer está embarazada

Trompa de falopio: Comunica cada ovario con el útero

Ovarios: Glándula sexual en la que se producen los óvulos y las hormonas sex.

Miometrio: capa muscular exterior del útero

Endometrio: reviste la pared interna del útero.

Dobes: parte inferior del vientre. (se cubre de bello al llegar a la pubertad)

Vagina: Conducto membranoso del aparato reproductor femenino

Cervix: parte fibromuscular inferior del útero

Ligamento del ovario: capa de tejido que conecta los lados del útero con las paredes y piso de la pelvis

Canal cervical: permite que la sangre de un periodo menstrual y un bebé (feto) pasen de la matriz a la vagina.

Clitoris: función principal es dar placer a la mujer

Uretra: conducto donde expulsa la orina de la vejiga

Labio mayor: tejido velaminoso y carnoso que protege el resto de los órganos genitales.