



Mi Universidad

CUADRO SINOPTICO

ANDREA DEL ROCIO HERNÁNDEZ
ORTEGA

PARCIAL I

ANATOMÍA Y FISIOLOGÍA I

LIC. FELIPE ANTONIO MORALES
HERNÁNDEZ

LIC. ENFERMERÍA

ARTICULACIÓN
MOVIMIENTOS
HUESOS

Clasificación de articulación.

- SINARTROSIS. - ARTICULACIÓN FIBROSA.
- ANFIARTROSIS. -ARTICULACIÓN CARTILAGINOSA.
- DIARTROSIS.

Clasificación de movimientos.

- FLEXIÓN/EXTENSIÓN
- ABDUCCIÓN/ADUCCIÓN.
- ROTACIÓN TERMA/EXTERNA.
- CIRCUNDUCCIÓN.

Músculos.

- LISOS. { Son involuntarios que forman las paredes de las vísceras.
- ESTRIADOS. { -Son relacionados con el esqueleto y el movimiento..

HUESOS

CRÁNEO

HUESO FRONTAL

{ Hueso plano situado en la parte anterior del cráneo.

HUESO PARIETALES

{ Son dos huesos planos que forman parte de la bóveda craneal y de las paredes laterales.

OCCIPITAL

{ Forma parte de la base craneal y de la cara posterior.

TEMPORALES

{ Son dos huesos uno derecho y otro izquierdo, también forman parte de la base craneal, tiene 3 porciones:

- porción escamosa.
- porción mastoidea.
- porción petrosa.

ESFENOIDES

{ Tiene forma de murciélago ocupa la parte anterior y media de la base de cráneo.

ETMOIDES

{ Este situado en la parte anterior central del cráneo.

HUESOS

DE LA CARA

- Huesos nasales.
- Huesos lacrimales.
- Maxilares superiores.
- Huesos palatinos.
- Vómer.
- Huesos cigomáticos o molares.
- Hueso maxilar inferior o mandíbula.

COLUMNA VERTEBRAL.

Se compone de 32-34
vertebras.

VERTEBRAS

- Cuerpos.
- Arco.
- Agujero vertebral.
- Pedículos.
- Laminas.
- Apófisis espinosa.
- Apófisis transversa.
- Apófisis articulares.
- Agujero de conjunción.
- Disco intervertebral.

EL TRONCO

VERTEBRAS CERVICALES

- Atlas.
- Axis.

EL TRONCO

VERTEBRAS TORÁCICAS
O DORSALES

Son mas grandes que las
verticales.

VÉRTEBRAS
LUMBARES

Son las vértebras más fuertes, más
grandes, tienen un cuerpo voluminoso.

SACRO

Está formado por unión de
vertebras sacras.

CARA
ANTERIOR

Es una cara convoca

CARA LATERAL

Tienen unas superficies articulaciones
llamadas superficies auriculares.

CÓCCIX

Son huesos alargados y planos en forma
de arco.

COSTILLAS

Son huesos alargados y planos en
forma de arco.

ESTERNÓN

-Manubrio. -Apéndice xifoides.
-El cuerpo.

CINTURA PÉLVICA

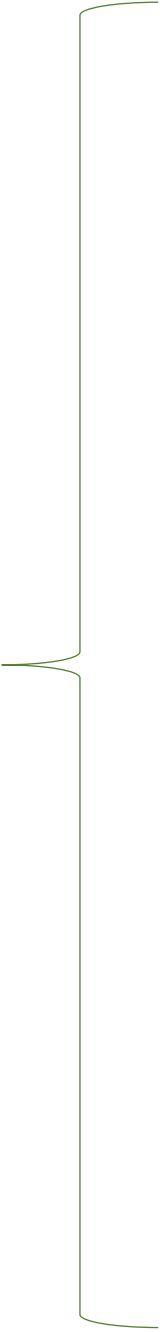
-Ilium. -Isquion.
-Pubis.

MIEMBROS
SUPERIORES

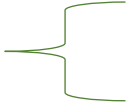
-Brazo humero. -Cuerpo o diáfisis.
-Antebrazo, cubito y radio. -La mano: carpo, metacarpo
y fálanges.

MIEMBROS
INFERIORES

-Muslo: femur. -La rótula.
-Cuerpo. -Epífisis distal de la rótula.

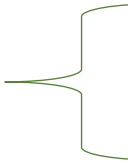


LA ROTULA



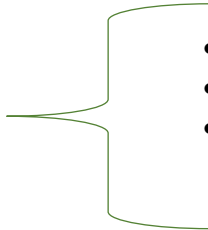
Es un hueso que tiene forma de triangulo.

LA PIERNA



Tibia y peroné.

Pie



- Tarso
- Metatarso
- Falanges