

Morfología

Super Nota

Nombre del Alumno : David Enrique
Bravo Soto

Nombre del Profesor : Luz Elena
Cervantes Monroy

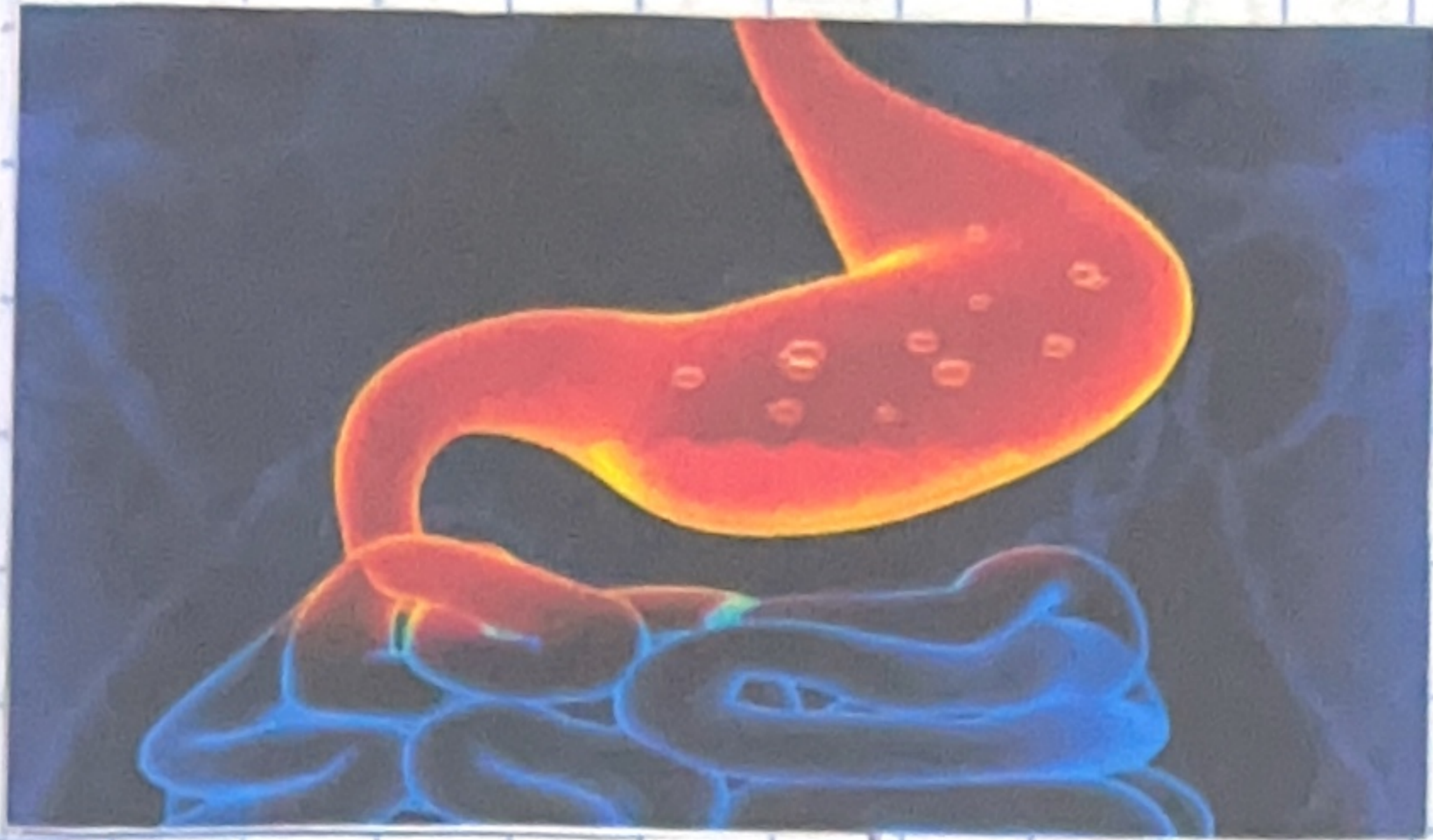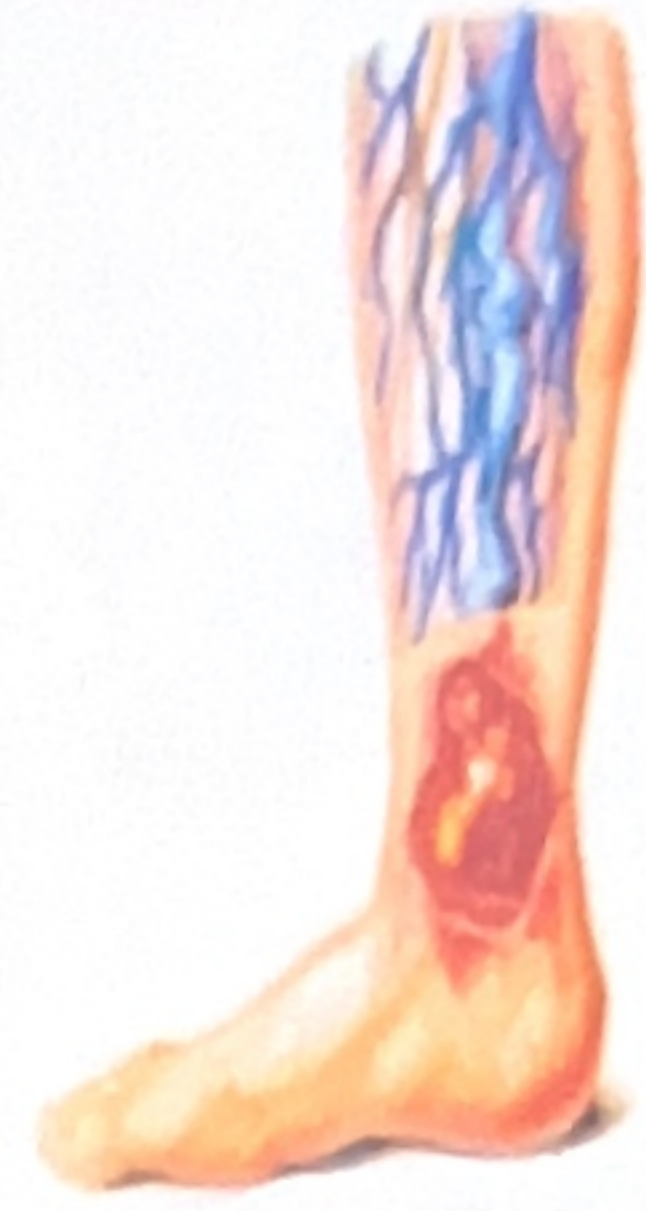Cuarta
Unidad

Fecha de Elaboración : 01/12/23

Sistema Digestivo

Úlcera crónica

Es una lesión con pérdida de la integridad cutánea, epitelio y tejido conectivo subcutáneo

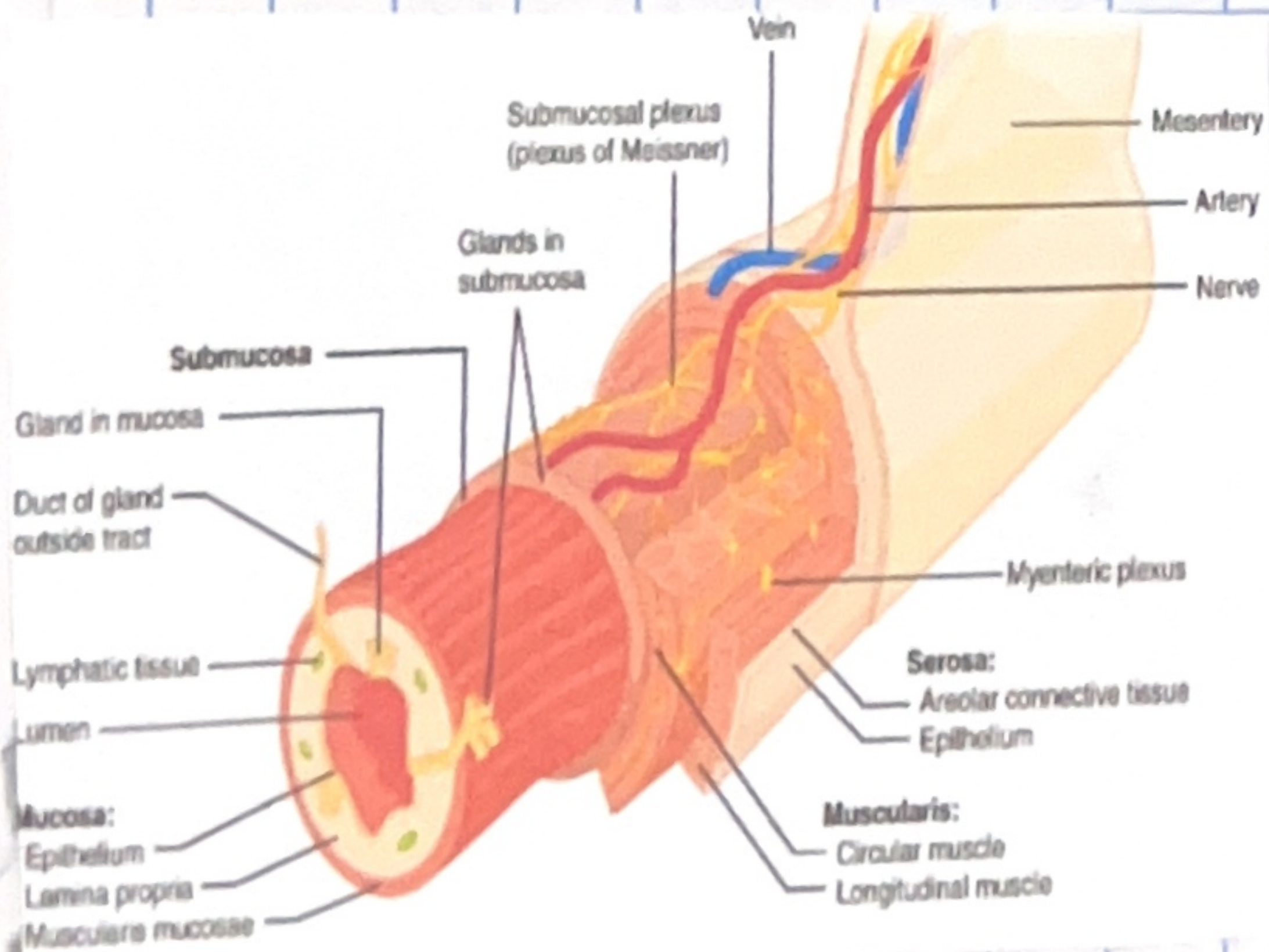
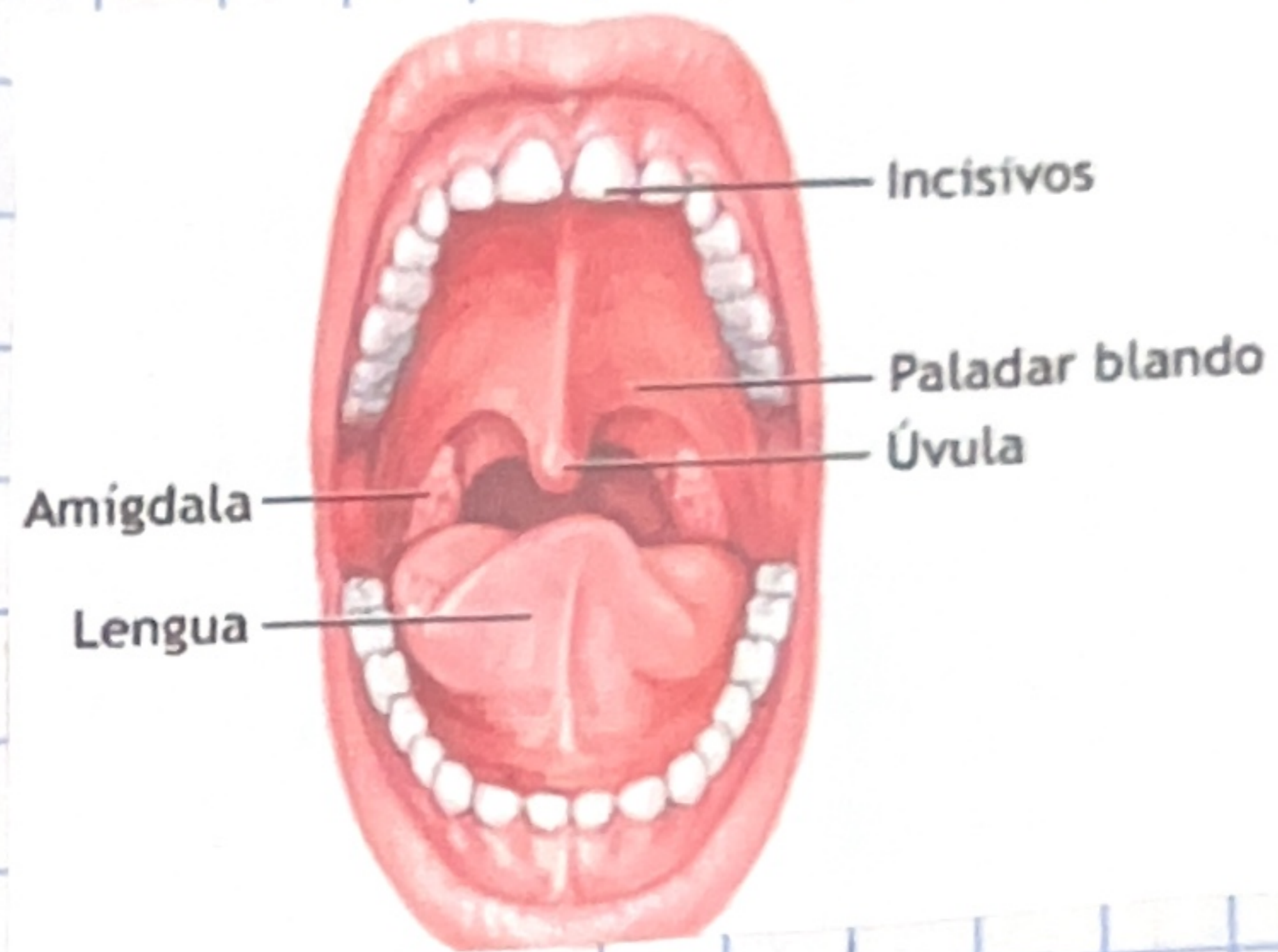


Gastritis aguda

Es un problema inflamatorio común que afecta el revestimiento interno del estómago

Cavidad bucal

Se refiere a la boca que consta de los labios, el revestimiento interno de las mejillas y los labios, las dos terceras partes delanteras de la lengua.



Tubo digestivo

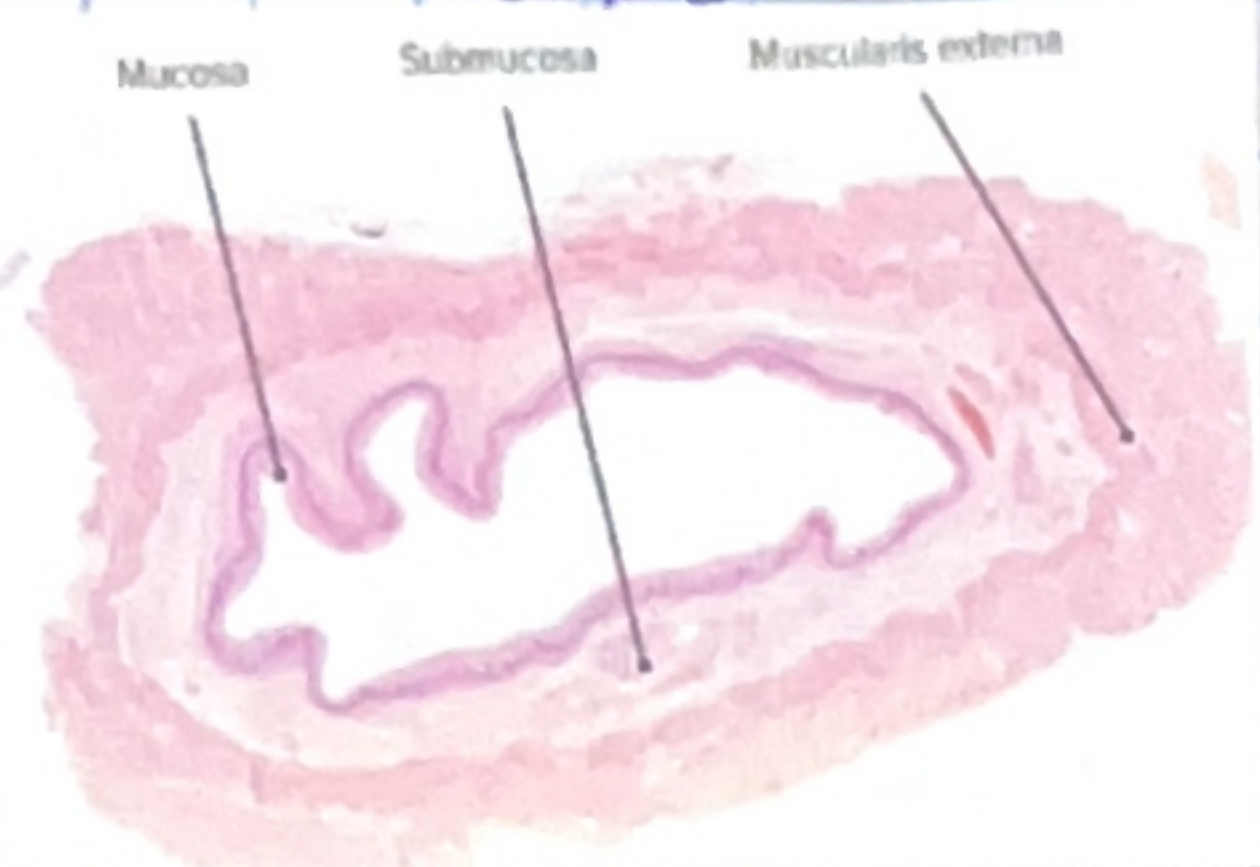
Esta formado por las organos por donde pasan los alimentos y los líquidos cuando se tragan, digieren, absorben y salen del cuerpo con forma de heces

Handwritten signature

Esófago

Mucosa

Revestimiento interior húmedo de algunos órganos y cavidades del cuerpo

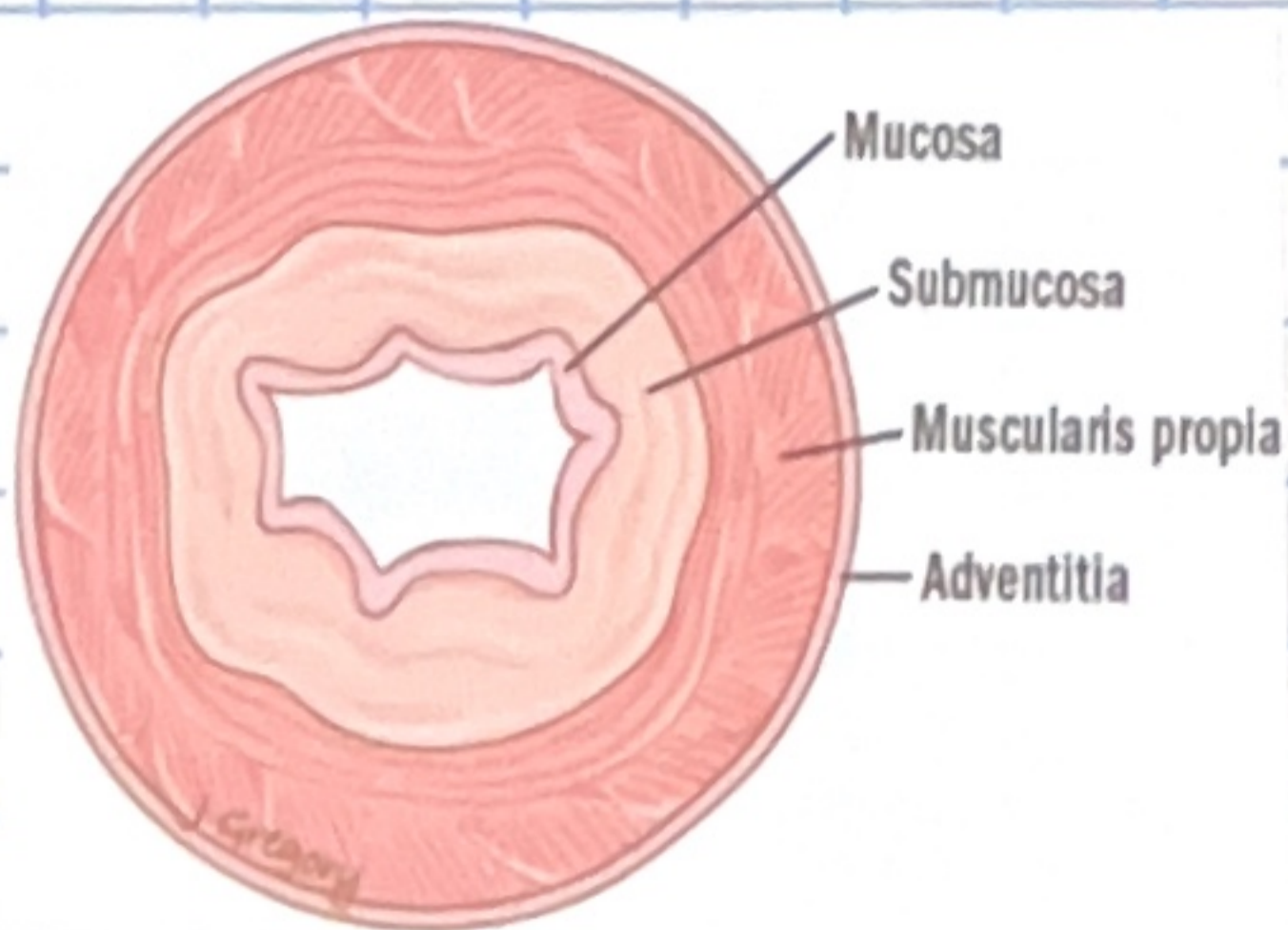


Submucosa

Es la capa de tejido que está debajo de la mucosa y su función es en el transporte de sustancias

Muscular externa

Son dos capas de músculo liso, una capa interna dispuesta de forma circular y una capa externa dispuesta de forma longitudinal



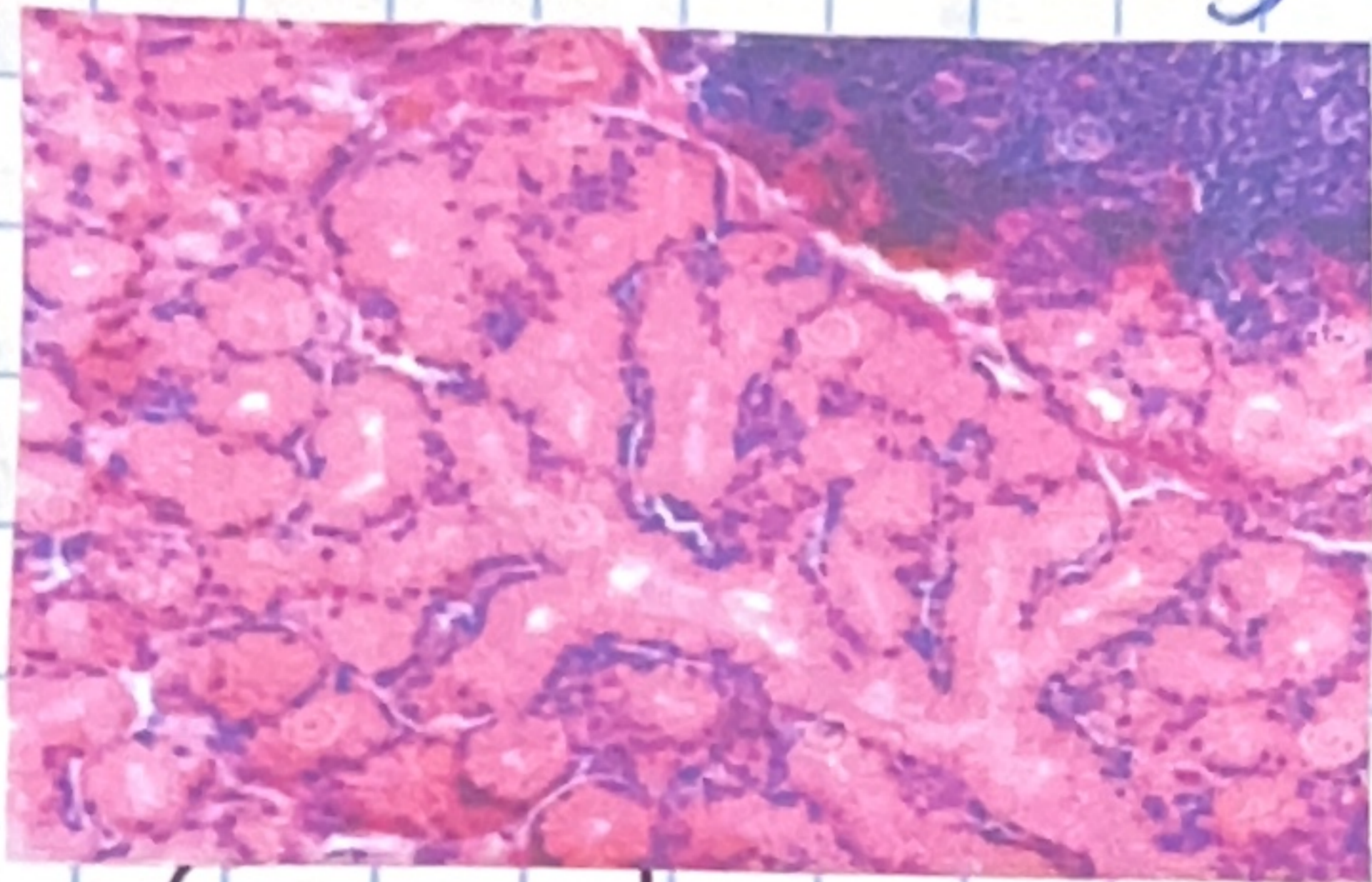
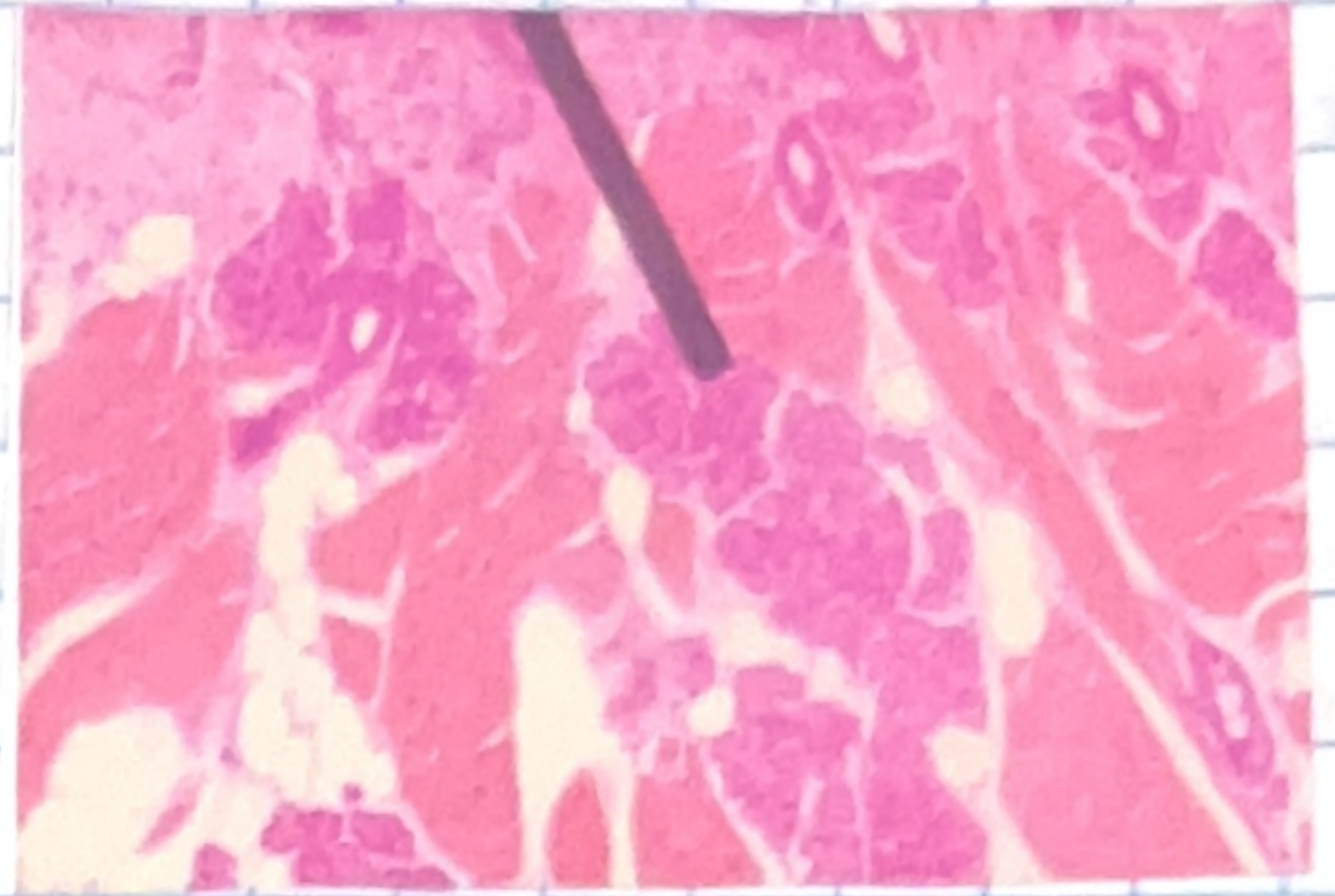
Adventicia y Serosa

La primera, constituida por tejido conectivo laxo, y mesotelio; la segunda por tejido conectivo laxo

Clasificación de las Glándulas salivales mayores

Exocrinas

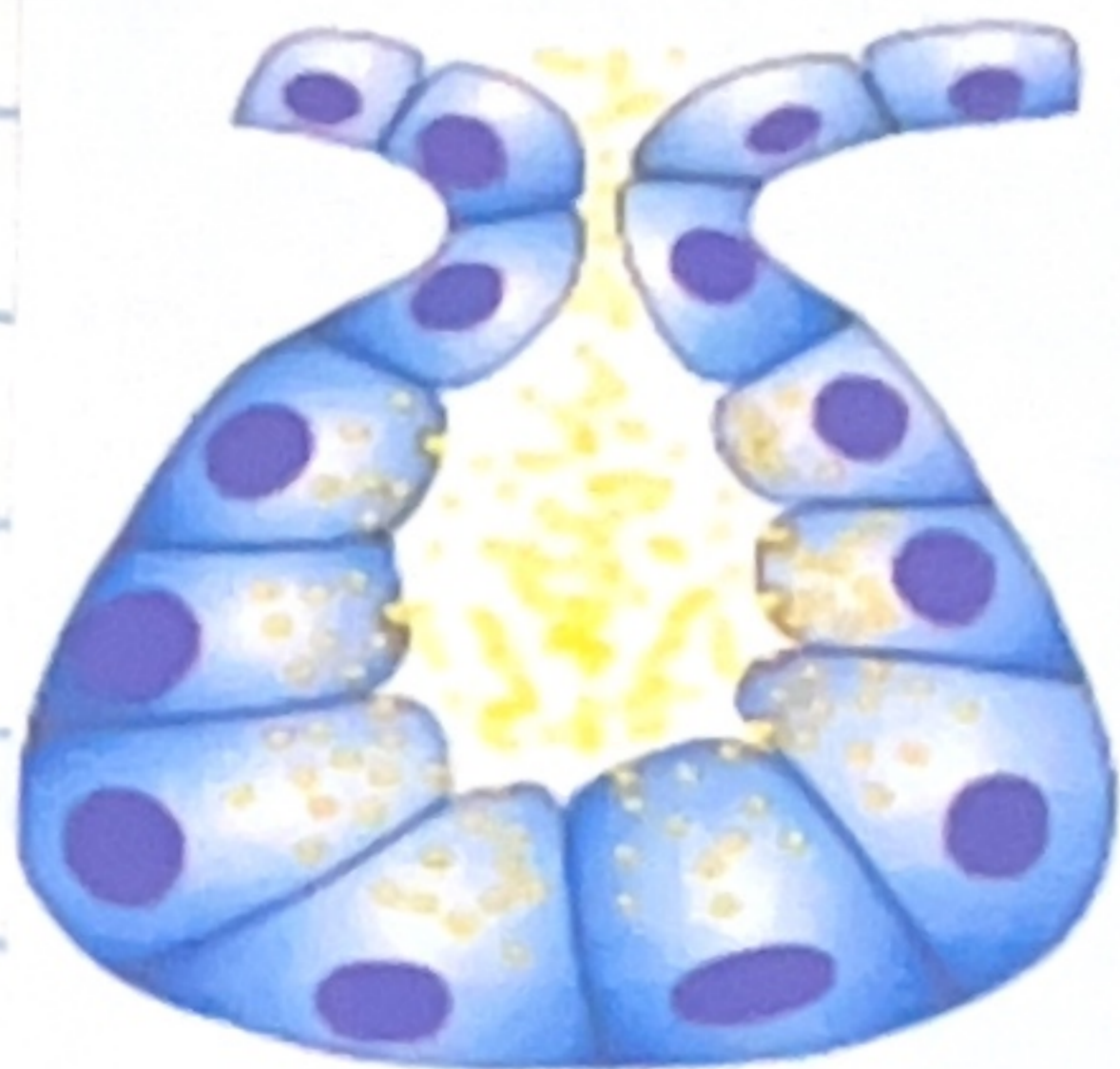
Son: las glándulas sudoríparas, las glándulas lagrimales, las glándulas salivales y las glándulas digestivas en el estómago



Compuestas

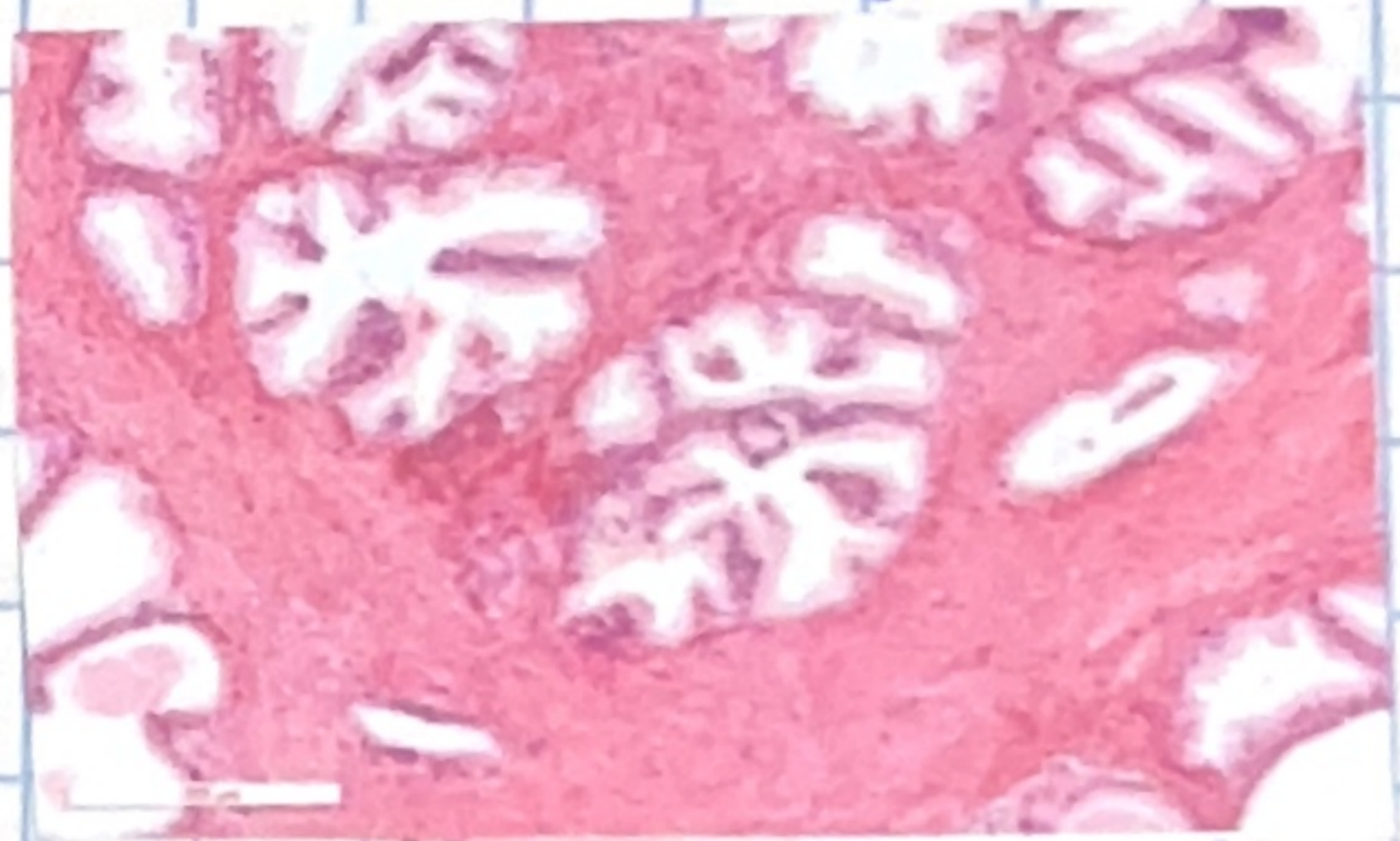
Es un tipo de glándula exocrina que posee un conducto de excreción ramificado

Merocrina



Tubuloacinares

Es un tipo de glándula exocrina compuesta en la que se pueden encontrar partes secretoras tubulares y otras acinares



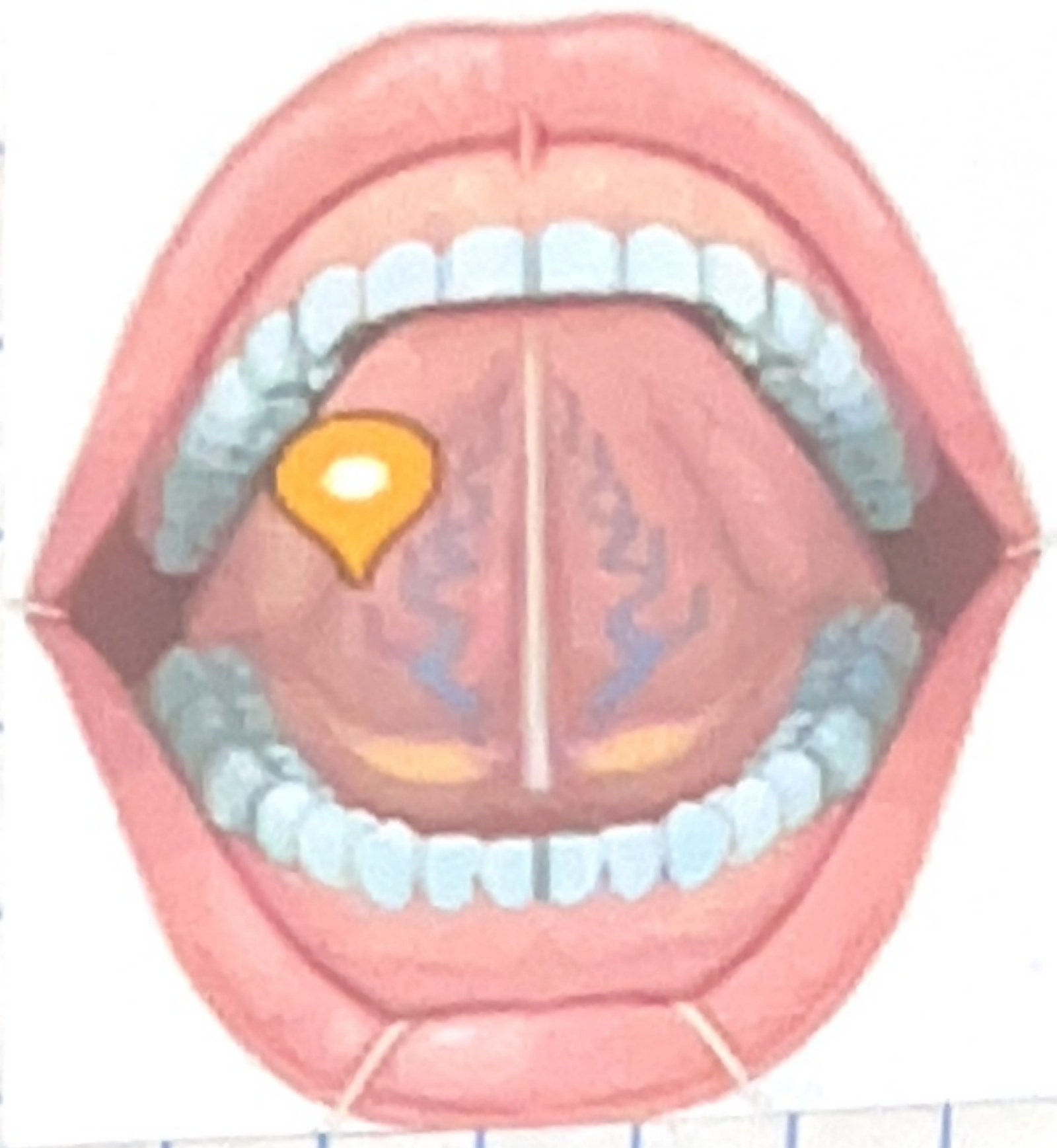
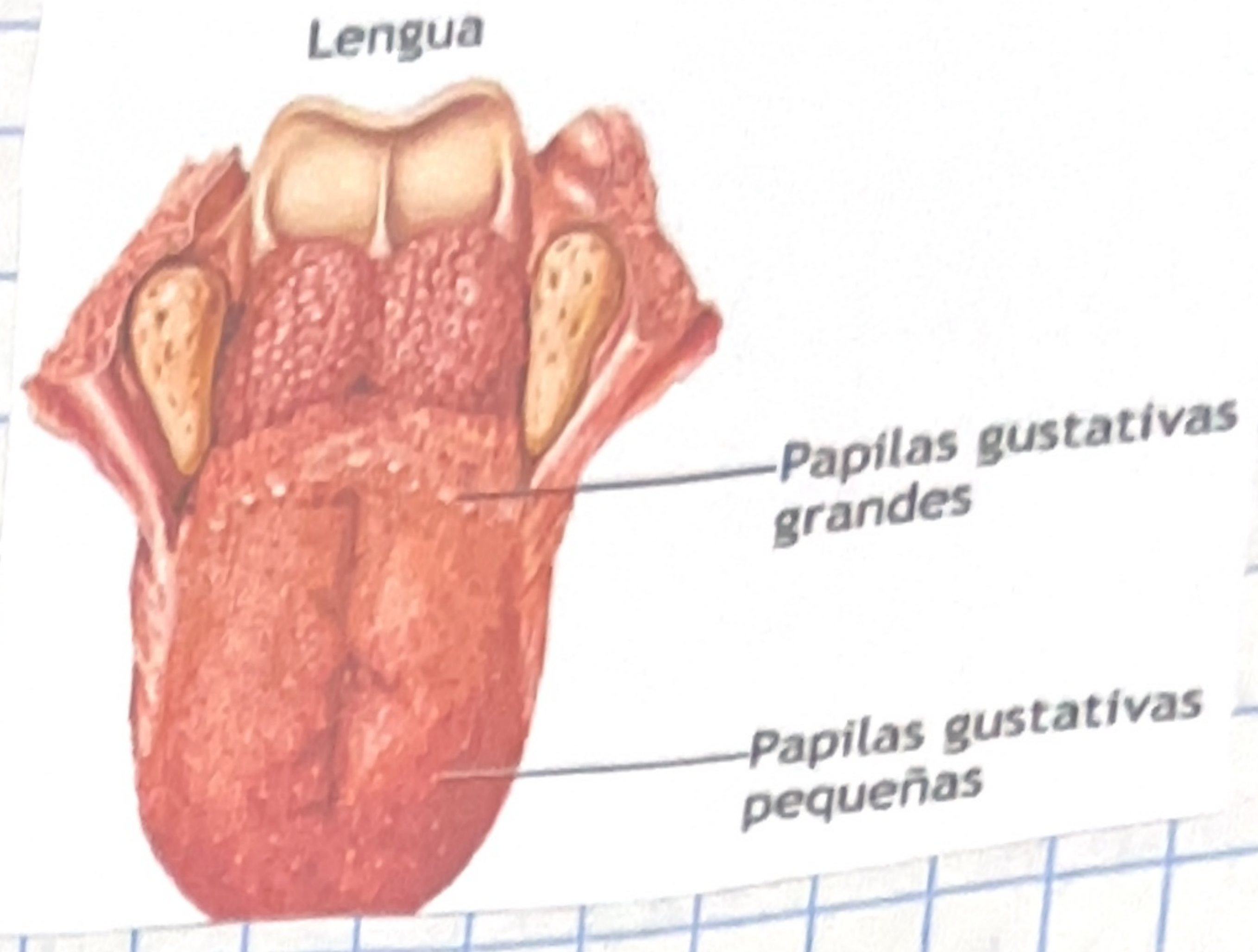
Merocrinas

La célula secreta las hormonas por medio de pequeñas burbujas llenas de sustancia

Lengua

Cara superior

Es la conocida como dorso de la lengua, y en ella se encuentran ubicadas las distintas papilas que conforman este músculo.



Cara inferior

Es aquella que está en contacto con el suelo bucal y se encuentra sostenida por el conocido frenillo lingual.

Masa central

- Musculo esquelético
- Tejido conectivo
- Glándulas salivales mixtas, exresas y mucosas
- Vasos sanguíneos y linfáticos
- Nervios y ganglios intramurales

