



Alexa Paola Bermúdez Fernández

4to parcial

Morfología

Luz Elena Cervantes Monroy

Nutrición

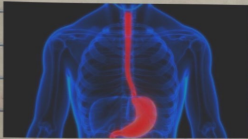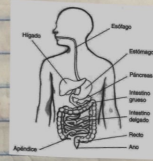
1er cuatrimestre

Comitán de Domínguez, Chiapas a 02 de diciembre del 2023

Sistema digestivo

Aparato digestivo

Boca, faringe, esófago, estómago, intestino delgado, intestino grueso, hígado, páncreas.



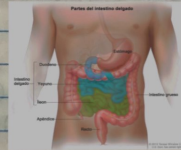Esófago

Mucosa
Submucosa
Muscular
Adventicia y serosa

Estómago

Presenta cuatro regiones:

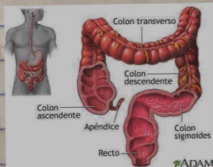
Cardias
Fondo
Cuerpo
Píloro



Intestino delgado

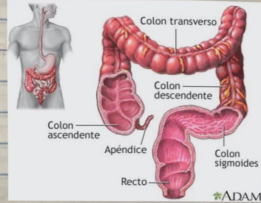
Esta formado por 3 porciones:

Duodeno
yeyuno
ileon



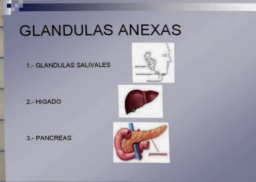
Intestino grueso

Ciego
Colon:
Ascendente
Transverso
Descendente
Sigmoides
Recto



Glándulas anexas del sistema digestivo

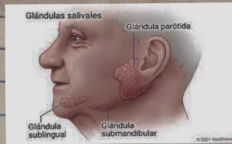
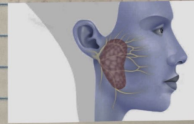
Glándulas salivales mayores



- Exocrinas
- Tubulocinacales
- Compuestas
- Merocrinas.

Glándulas Parotidas

Acinares, compuestas y sus unidades secretoras son serosas

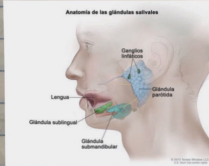
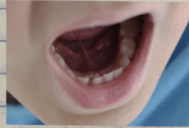
Glándulas Submandibulares

Tubulocinacales, compuestas sus unidades secretoras son serosas, mucosas, mixto

Sublingual

Tubuloacinar, Compuesta
y sus unidades son
mucosas y una minoria
mixta.

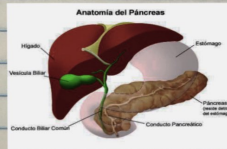


Funciones de las glándulas salivales

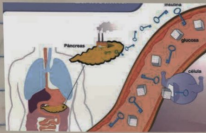- Lubricar la Cavidad bucal y humedecer los alimentos.
- Iniciar la digestión

Páncreas

Glándula acinar,
Compuesta, merocrina
mixta



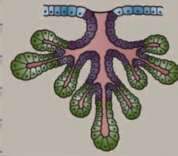
Funciones del páncreas exocrino



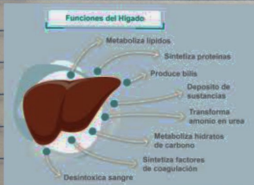Conductos: Secreción
acuosa alcalina rica
en bicarbonato estimulado
por la secretina

Acinos

Produce enzimas digestivas como la amilasa, lipasa, ribonucleasa.



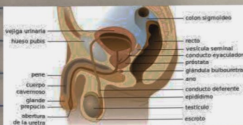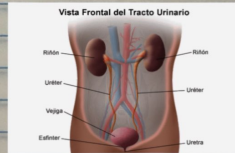Funciones del hígado



- Secreción de bilis
- Metabolismo de glúcidos
- Síntesis proteica
- Metabolismo lípidos
- Metabolismo del hierro
- Almacena vitamina A

Aparato genitourinario

- Riñones
- Uréteres
- Vejiga
- uretra



- Genitales masculinos
- Internos
- Testículos
- epidímos
- conductos deferentes
- Vesículas seminales
- Próstata
- uretra.

Genitales femeninos

Situados en la Zona externa del cuerpo, visibles a simple vista.

- Vulva
- Labios mayores
- Labios menores
- Clitoris

