

# Anatomía y Fisiología del reproductor masculino

05/09/23

## 1.4 Dibujo de mama. Colocar todas las partes de las mamas.

" Imagen.  
Técnica explicativa "

➤ El sistema reproductor masculino está formado por el pene, el escroto, los testículos, el epidídimo, el conducto deferente, la próstata, y las vesículas seminales.

\* El pene y la uretra forman parte del sistema urinario y reproductor.

\* El escroto, los testículos, el epidídimo, los conductos deferentes, las vesículas seminales y la próstata constituyen el resto del sistema reproductor en el varón.

➤ Pene: Consta de la raíz, que está unida a las estructuras abdominales inferiores y las huesos pélvicos, el orificio de la uretra, el canal que transporta el semen y la orina, se encuentra en la punta del glande del pene, el pene contiene 3 espacios cilíndricos (cavernas llenas de sangre), el tejido erectil (los 2 más grandes, los cuerpos cavernosos, se encuentran uno a cada lado del otro, el tercer seno, el cuerpo esponjoso, el pene aumenta de tamaño y se pone rígido (erección)).

➤ Escroto: Es un saco de piel gruesa, que rodea y protege los testículos, porque necesitan estar a una temperatura ligeramente inferior a la corporal para favorecer el desarrollo normal de los espermatozoides.

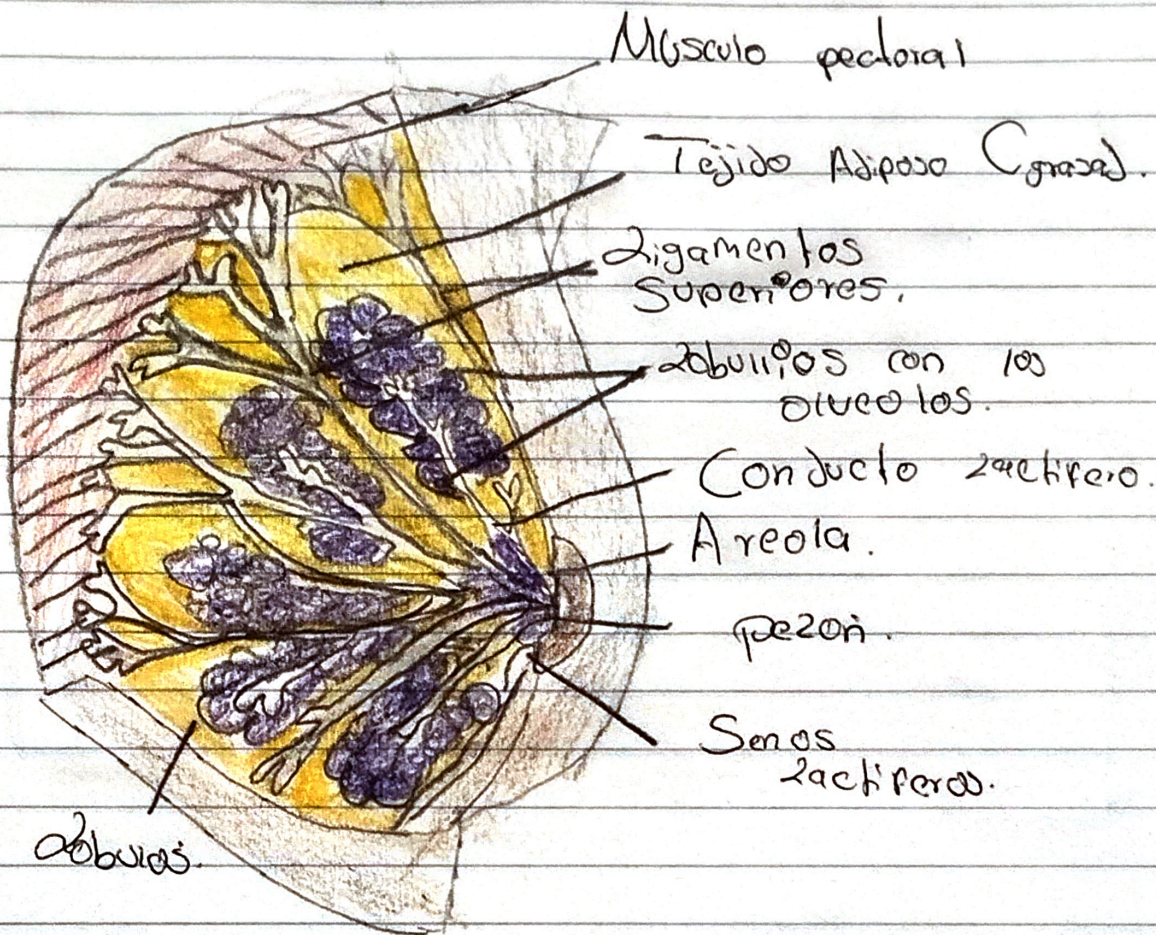
➤ Testículos: Son cuerpos ovoides con un tamaño medio de 4 a 7 cm de largo y de 20 a 25 ml de volumen, en general, el testículo izquierdo cuelga un poco más que el derecho, los testículos tienen 2 funciones.

\* Producir espermatozoides

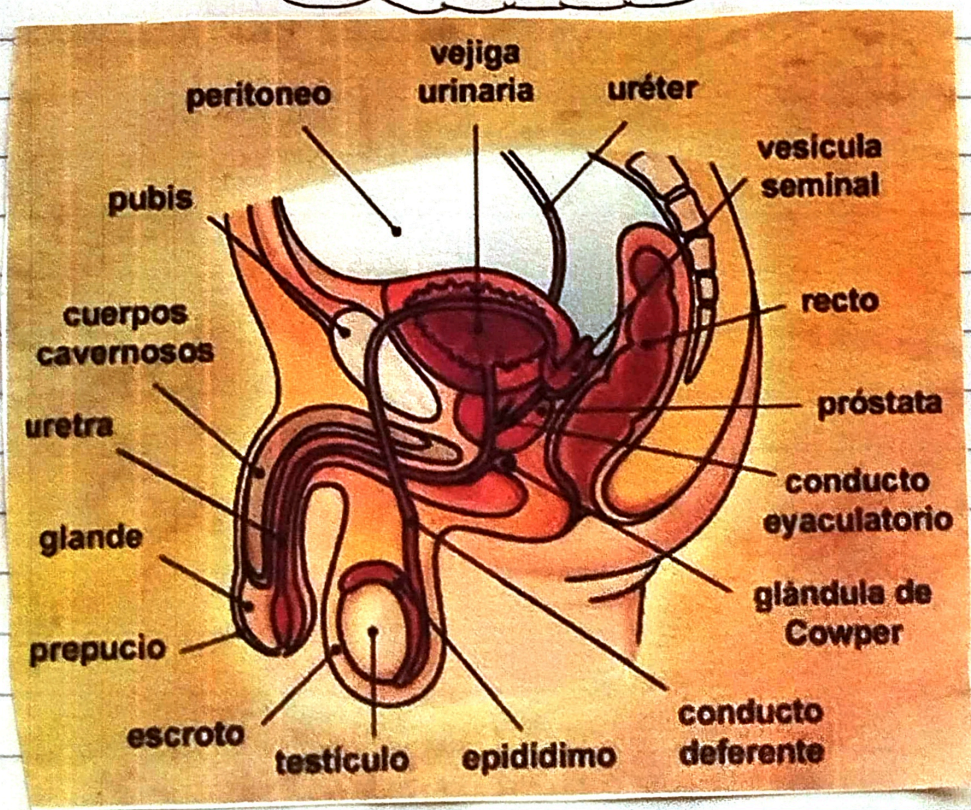
\* Producir testosterona (la principal hormona sexual masculina)

# Glandula Mamaria.

06/29/23



# Aparato Masculino.



Metodos Complementarios  
 utiles para el  
 diagnostico de la  
 mujer.

- Prevención  
 Secundaria.

Cansar de mama se debe a detectar acciones malignas para un mamazo de métodos de diagnóstico de la mujer.

Son

- > Autodiagnóstico
- > examen clínico
- > mastografía.

12 / D 9 / 23

- Autoexploración

Se debería recomendar en forma mensual a partir de la menarca y lo. y lo. sangrado mensual.

Función del prestador.

Enseñar la técnica de autoexploración a las mujeres a que acudan a la unidad de salud.

- Examen clínico

Debe ser realizado al examen clínico de las mamas debe ser realizado por enfermeras o médicos capacitados en forma anual.

Edad

> Mujeres mayores de 25 años que asisten a las unidades de salud para autorización de la lactancia.

- Mastografía

Se debe realizar anualmente o cada 2 años a las mujeres de 40 o 49 años de edad.

Rehabilitación

Selección y psicología de las usuarias que realizan tratamiento radioterapia o quimioterapia o hormonoterapia según lo ordenen.

