



Nombre del Alumno: Cesar Iván Espinosa Morales.

Nombre del tema: Electrocardiograma

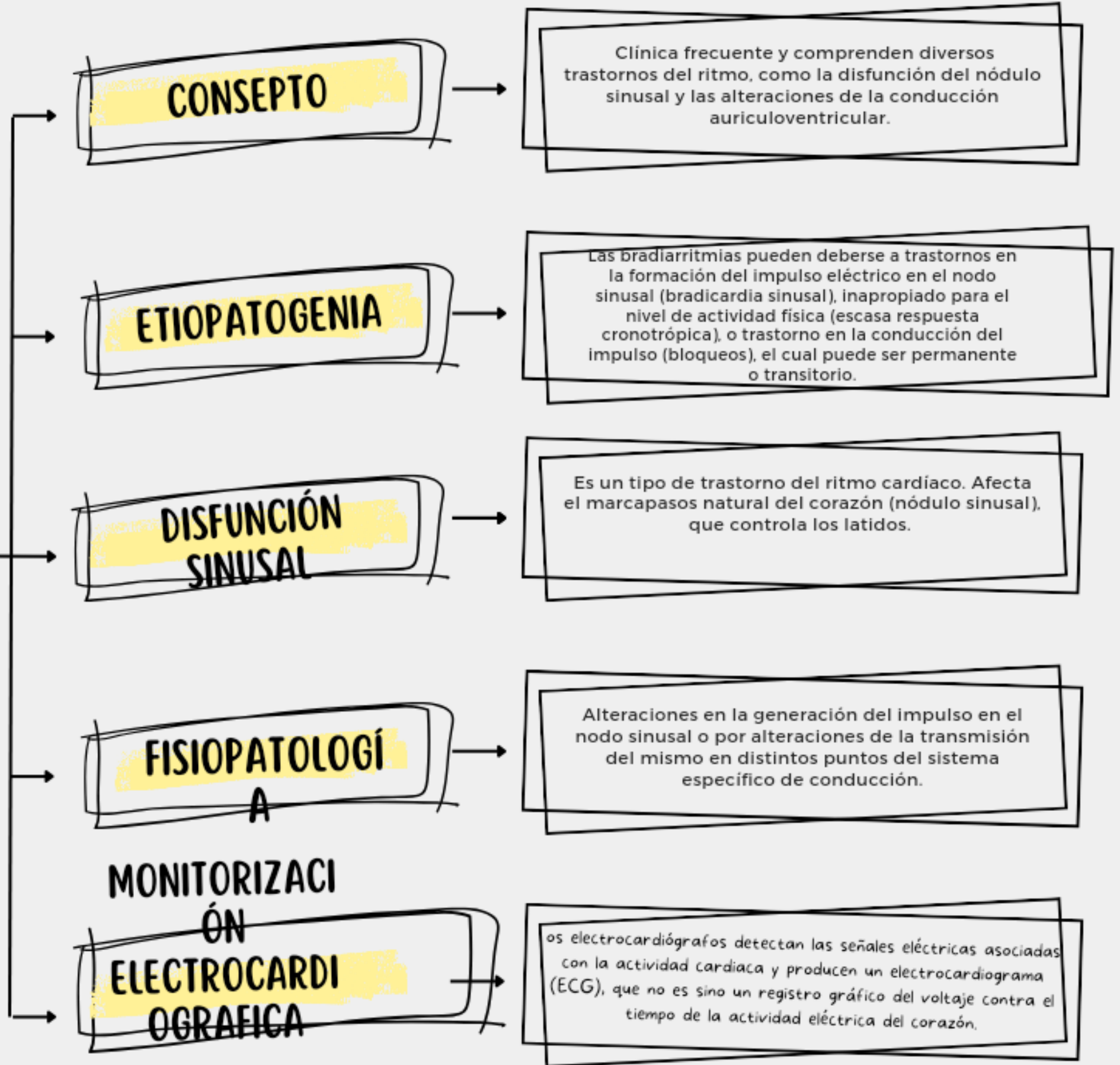
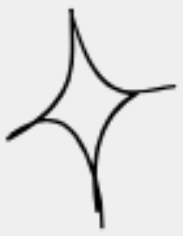Parcial: 3

Nombre de la Materia: Fisiopatología

Profesor: Felipe Antonio Morales Hernández

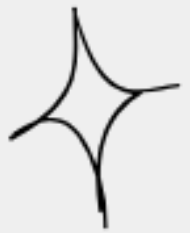

# BRADIARRITMIAS





## MANIFESTACIONES ELECTROCARDIOGRAFICAS.



**BRADICARDIA SINUSAL INAPROPIADA**

Se caracteriza por una frecuencia sinusal inferior a 60 latidos por minutos con incapacidad para aumentar adecuadamente con el ejercicio.

**PAUSA SINUSAL**

Implican un fallo de la activación auricular esperada<sup>23</sup> puede deberse a un problema de generación del impulso en el nódulo sinusal o a un fallo de la conducción del impulso a la aurícula.

**BLOQUEO SINOURICULAR**

Es una anomalía en el marcapasos natural del corazón, que provoca un ritmo cardíaco lento. Puede que no haya síntomas, o que se sienta debilidad, cansancio o palpitaciones.

**BRADICARDIA TAQUICARDIA**

La taquicardia es un latido rápido del corazón. La frecuencia cardíaca en reposo es superior a 100 latidos por minuto. La bradicardia es un latido lento del corazón.

**DIAGNÓSTICO**

. Un electrocardiograma suele ser la primera prueba que se hace si tiene signos de una afección cardíaca.



# BLOQUEO AURICULOVENTRICULAR

