



**Mi Universidad**

*Nombre del Alumno: Griselda Guzmán Sánchez*

*Nombre del tema: Musculo del Tronco: Espalda, Tórax y Abdomen*

*Parcial: uno*

*Nombre de la Materia: Anatomía y Fisiología I*

*Nombre del profesor: Jaime Heleria Cerón*

*Nombre de la Licenciatura: En Enfermería*

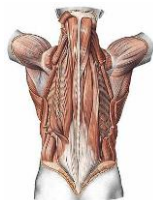
*Cuatrimestre: Primero*

*Pichucalco, Chis. 11 de Octubre de 2023.*

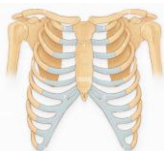Musculo del Tronco: Espalda, Tórax y Abdomen

2.2 Músculos dorsales o dela espalda

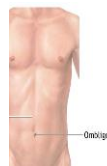Se agrupan en tres planos  
 Músculos profundos  
 Músculos Intermedios  
 Músculos Superficiales



Músculos Torácicos  
 Músculos profundos: Intercostal Intimo, Interno y Externo  
 Músculos Intermedios: Serratos Anteriores  
 Músculos Superficiales: Pectoral Menor y Mayor



Músculos abdominales:  
 Pared Posterior: Cuadrado Lumbar, Psoas mayor, Iliaco  
 Pared antero lateral: Músculos rectos del abdomen, Piramidales,  
 Músculos anchos del abdomen: Transverso, oblicuo menor y mayor

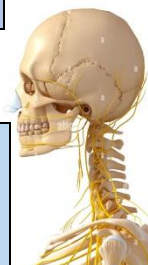

2.3 Musculo de la cabeza y del cuello

Cabeza: 2 grupos de músculos:  
 Mímicos o de la expresión facial  
 Y Músculos masticadores.

Occipitofrontal, orbicular de ojos, el nasal, orbicular de los labios, elevador del labio superior, cigomático mayor y menor, buccinador, depresor del labio inferior.

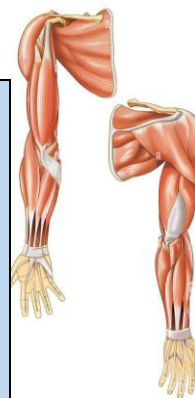Musculatura masticadora: Temporal, macetero, pterigoideos



Cuello: se aloja un cuello llamado hioides.

Músculos profundos: Escalenos anterior, medio y posterior, prevertebrales, suprahioides.

Musculo Superficial: Platisma, Esternocleidomastoideo, infrahioides.



2.4 Músculos dela Extremidad Superior

Músculos del Hombro: son músculos que mueven el brazo.

Músculos de la Cara dorsal o posterior: Musculo supraespinoso, infraespinoso, redondo menor y mayor.

Músculos dela cara ventral o anterior: subescupular, deltoides se divide en 3: porción escapular, acromial, clavicular.

Músculos del brazo:

Músculos dela cara anterior: son los flexores: coracobraxial, braquial anterior, bíceps braquial se divide en dos corta y larga.

Músculos dela cara posterior: son extensores, Tríceps branquial se divide en 3: larga, vasto interno y externo.

Músculos del antebrazo: son flexores

Profundos: flexor común de los dedos, flexor largo del pulgar, flexor común superficial de los dedos.

Superficiales epitrocleares: pronador redondo, palmar mayor, menor, cubital anterior

## Bibliografía

Teens Health [http://kidshealth.org/teen/en\\_espanol/cuerpo/endocrine\\_esp.html#](http://kidshealth.org/teen/en_espanol/cuerpo/endocrine_esp.html#)