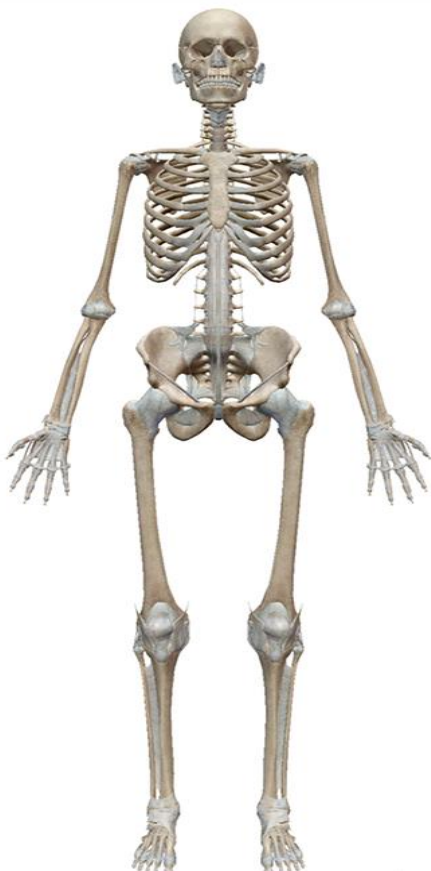

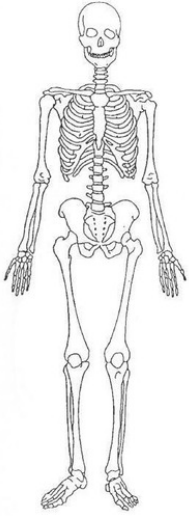
UDS

Mi Universidad



Mapa Conceptual

UNIDAD II: SISTEMA OSEO



Nombre de la Alumna: Yeni Laura Rojas Valdiviezo

Nombre del tema: Mapa Conceptual
Unidad II: Sistema Óseo

*Funciones

*Clasificación

*Ejemplos según sus formas

Ier Parcial

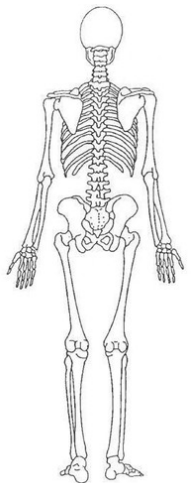
Licenciatura en Enfermería

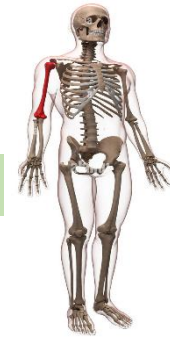Materia: Anatomía y Fisiología

Ier Cuatrimestre Grupo: A

Nombre de la profesora: Dr. Jaime Heleria Cerón

Pichucalco Chiapas a; 12 de Octubre del 2023





SISTEMA OSEO

¿Qué es?

El sistema óseo, también conocido como sistema esquelético, es la estructura fundamental que soporta y protege el cuerpo humano.

Está compuesto por:

Se compone de 206 huesos del esqueleto humano. Un entramado de huesos y tejido conectivo que se interrelacionan para brindar forma, resistencia y movilidad al organismo.

Formación de los huesos

El hueso nace del cartílago hialino

Los vasos sanguíneos comienzan a crecer alrededor del cartílago.

La irrigación se adentra al cartílago y a los osteoblastos ocupan un lugar en los condrocitos e inicia información de hueso esponjoso.

Entran los osteoclastos en la parte central de la cavidad medular.

Los osteoblastos migran a la epífisis, formando huesos esponjosos.

Se hace la división entre epífisis y diáfisis.

Es el cierre epifisiario donde el hueso deja de crecer.

Se clasifican en:

Huesos Largos:

Su característica esencial es la longitud. Su función es soportar el peso del cuerpo y facilitar movimientos. Posee una metáfisis, diáfisis v epífisis.



Ej. Húmero, radio, cúbito, fémur

Huesos Cortos:

Sus tres dimensiones son iguales, y tienen forma más o menos cubicas. Compuesto de tejido esponjoso y tejido compacto.

Ej. Huesos del tarso, huesos del carpo



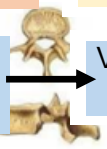Huesos planos o anchos

Está formado por dos caras: Una cóncava (tejido esponjoso) y una convexa (tejido compacto). Protege órganos y permite la inserción de músculos.

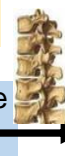

Ej.: Bóveda craneal, omóplato, esternón, costillas.

Huesos irregulares



Varían en forma y estructura. Tienen forma bastante compleja que ayuda a proteger órganos internos.

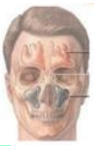

Ej. Las vértebras, pelvis, esfenoides, etmoides, astrágalo.

Huesos neumáticos

Aquellos que contienen en su interior cavidades amplias, los cuales actúan como caja de resonancia debido al paso del aire.

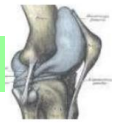Ej. Seno frontal, seno maxilar, seno esfenoidal

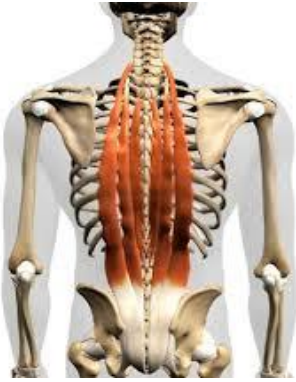

Huesos sesamoideos

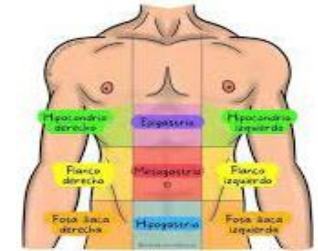
Son huesos que están incluidos en tendones, los cuales disminuyen la fricción a su paso sobre las prominencias óseas como palanca.

Ej. Rótula





Musculo del tronco: Espalda, tórax y abdomen



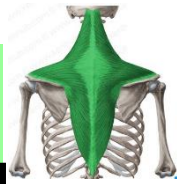
Su importancia

En el cuello, los esternocleidomastoideos permiten girar y agachar la cabeza y los esplenios la levantan. En la parte anterior del tronco, los abdominales y los pectorales permiten flexionar el tronco, y los intercostales mueven las costillas durante la respiración.

Espalda

¿Qué es?

Los músculos superficiales de la espalda incluyen los músculos suboccipitales:



Trapezio

El dorsal ancho

Elevador de la Escapula

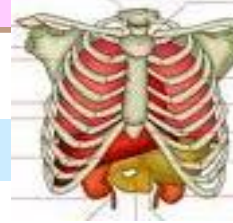
Romboides

Serrato posterior

UNIVERSIDAD DEL SURESTE

¿Qué es?

Tórax



(Caja torácica) o del pecho, consiste de un esqueleto, fascia, músculos, vasos y nervios, todos conectados para formar una caja protectora fuerte y también flexible.

Consta de

12 vértebras torácicas y sus discos intervertebrales

12 costillas y sus cartílagos costales y el esternón.

Junto con los músculos, piel y otros tejidos blandos del tronco componen la pared torácica.

Abdomen

¿Qué es?

Región o cavidad posterior del cuerpo del ser humano

Cuadrantes del abdomen

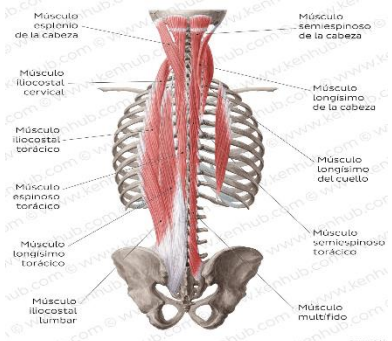
- 1.-Cuadrante superior derecho.
- 2.-Cuadrante inferior derecho.
- 3.-Cuadrante superior izquierdo.
- 4.-Cuadrante inferior izquierdo.

Funciones importantes

Es el lugar donde se lleva a cabo la digestión de los alimentos y la absorción de nutrientes a través del tracto gastrointestinal.

Líneas del abdomen

Divisiones y reparos anatómicos.
 Región hipocóndrica izquierda.
 Región hipocóndrica derecha.
 Región epigástrica.
 Región lateral izquierda.
 Región lateral derecha.
 Región umbilical.
 Región inguinal izquierda



funciones

La columna vertebral forma la estructura base del tronco. Sus funciones son proteger la médula espinal, asistir en la respiración, mantener una postura erguida y transmitir el peso del cuerpo.

BIBLIOGRAFÍA

1-Gerar J. Tortora Bergen, Bryan H. Derrickson Valencia. *Principio de Anatomía Y Fisiología*. 11ª edición. Buenos Aires Bogotá. Edit. Panamericana. 2007.

2.- Chris Brooker. *Diccionario Medico*.16va edición. Edit. Manual Moderno. 2008

3.- <https://www.cun.es/diccionario-medico/terminos/abdomen/torax>

4.- <https://medlineplus.gov/spanish/chestinjuriesanddisorders.htm>