



Mi Universidad

Super nota.

Nombre del Alumno: **HERNÁNDEZ URBINA ANTONIO RAMÓN.**

Nombre del tema: **UROPATÍA OBSTRUCTIVA.**

Parcial: **CUARTO.**

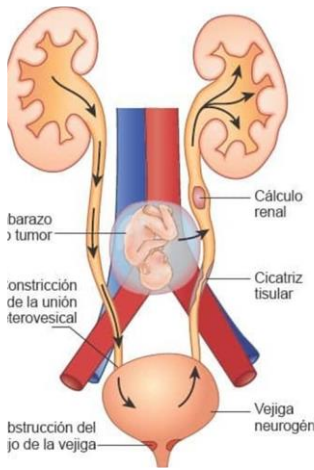
Nombre de la Materia: **CLINICAS QUIRURGICAS COMPLEMENTARIAS.**

Nombre del profesor: **DR. BALLINAS GÓMEZ JULIO ANDRES.**

Nombre de la Licenciatura: **MEDICINA HUMANA.**

Cuatrimestre: **SEPTIMO.**

UROPATÍA OBSTRUCTIVA.



Es el cese de flujo de orina, en relación con un obstáculo, mecánico o funcional, en algún punto del tracto urinario (desde el área cribosa renal al meato uretral).

ETIOLOGÍA:

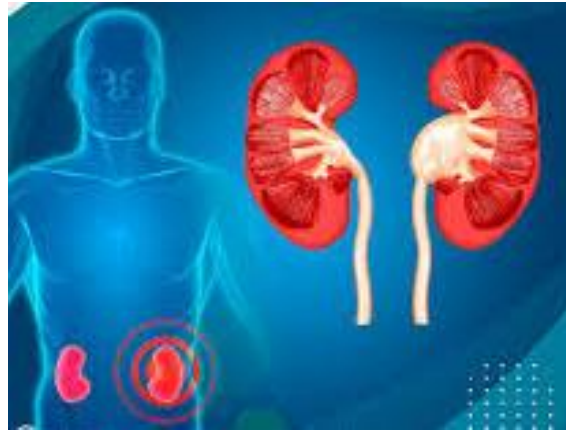Anomalías congénitas.

Anomalías intrínsecas adquiridas.

Anomalías extrínsecas adquiridas.

EPIDEMIOLOGÍA:

- La Uropatía Obstructiva es la más frecuente a nivel de las patologías urinarias; acorde con datos necrópsicos la incidencia se estima en el 3.8% de los casos rutinarios y 25% en pacientes urémicos.
- Tiene 2 picos de máxima incidencia, en el periodo neonatal y a partir de los 70 años. Es múltiple y de diversa naturaleza: anomalías anatómicas, patologías traumáticas, inflamatoria, tumoral y litiásica principalmente.



CLASIFICACIÓN:

LOCALIZACIÓN:

- Tracto urinario superior.
- Tracto urinario inferior.

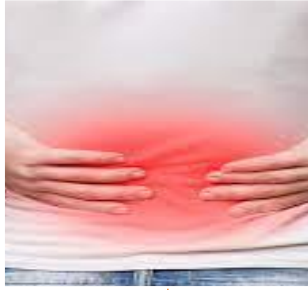PRESENTACIÓN:

- Aguda.
- Crónica.

GRADO DE OBSTRUCCIÓN:

- Completa.
- Incompleta.

CLÍNICA:



Dolor intenso, cólico, unilateral, localizado en región lumbar y con irradiación hacia flanco, región suprapúbica ipsilaterales y hasta genitales, con gran agitación del paciente.



Se acompaña de cortejo vegetativo con náuseas, vómitos y sudoración fría y, a veces, íleo paralítico por el dolor.

DIAGNOSTICO:

LABORATORIOS:

- Anemia secundaria a infección crónica, leucocitosis, hematuria.
- urea y creatinina elevada.

ESTUDIOS DE IMAGEN:

- Rx de abdomen simple.
- Urografías excretoras.
- Cistografía.

TRATAMIENTO:

