



**DOCENTE: NIDIA
ACUÑA MENDEZ**

**ALUMNA: NOEMI
CONCEPCION
PUERTO ANTONIO**

**CARRERA:
ENFERMERIA**

FECHA: 10/10/23

1.7 Maduración psicomotriz

Etapas de la maduración psicomotriz

- Maduración sensoria motora del lactante durante el primer trimestre de vida.
- El lactante del segundo trimestre
- El niño del tercer trimestre
- Al termino del cuarto cuatrimestre



Maduración sensorial motora del lactante durante el primer trimestre de vida

- La conducta del lactante durante los 3 primeros meses está regido por reflejos arcaicos, que se hacen evidentes en sus actitudes posturales y movimientos regidos por impulsos flexores y aductores que obedecen a cambios tónicos asimétricos de los músculos del cuello.




El lactante del segundo trimestre

- suele mostrarse sereno y apacible. Es la edad de las grandes sonrisas indiscriminadas, del interés por el rostro humano y la clarificación de las relaciones entre el yo y el medio, percatándose que hay un mundo que lo rodea.



El niño del tercer trimestre

- es inquieto y curioso, está adquiriendo consciencia de sí mismo y toda ocasión le es buena para explorar y conocer su cuerpo. Nota en las personas que se le aproximan, algo que las hace diferente de los rostros familiares, y luego de un lapso variable de observación suele romper en llanto desconsolado: la "angustia de los ocho meses "comienza a hacerse notar.



Al término del cuarto trimestre

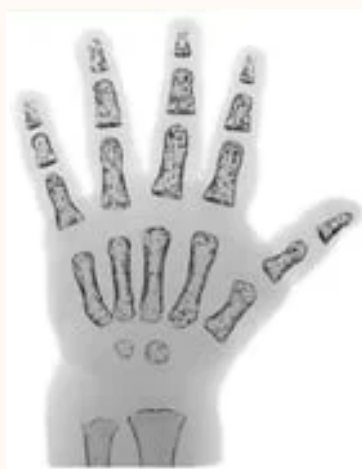- Es muy importante que tengas una rutina de ejercicio habitual, está comprobado que haciendo deporte liberas endorfinas y otras sustancias químicas cerebrales naturales que pueden mejorar tu sensación de bienestar.



1.8 Maduración ósea

Infancia precoz [RN- 10 meses (♀); RN- 14 meses (♂)].

- En esta etapa de la vida la estimación de la EO es difícil debido al escaso nº de núcleos de osificación y, concretamente al nacimiento, no existe ninguno en la mano. Por ello, se suele recomendar la valoración de los centros de osificación secundarios presentes en las extremidades superior e inferior, sobre todo pie y tobillo.

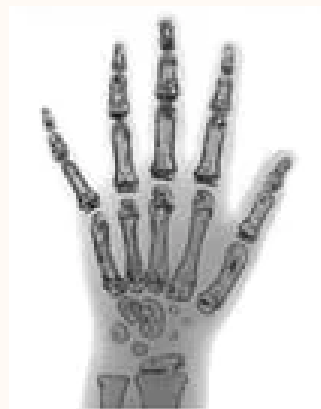

Edad preescolar o infancia tardía [10 meses- 2 años (♀); 14 meses - 3 años (♂)]

- Se identifican los núcleos de osificación de las epífisis de los huesos largos de la mano (falanges y metacarpianos), generalmente el primero es el del 3er dedo y el último el del 5º dedo. En esta etapa, la madurez de los huesos del carpo son indicadores poco fiables. La secuencia suele ser la siguiente: Falanges proximales > Metacarpianos > Falanges medias > Falanges distales.

Escolar o etapa prepuberal [2-7 años (♀); 3-9 años (♂)] y pubertad en fases tempranas (Tanner 2-3/4) [hasta 13 años (♀); hasta 14 años (♂)].

- En este amplio grupo de edad, los indicadores de maduración ósea se centran inicialmente en la valoración del tamaño de las epífisis en relación con las metáfisis adyacentes. Según progresa la maduración, se objetiva un crecimiento de los núcleos de osificación epifisarios tanto en grosor como en anchura, hasta igualar a la anchura de las metáfisis



Pubertad (Tanner 3-4/5) [13-15 años (♀); 14-15 años (♂)]

- En la fase de pubertad avanzada, la valoración de la maduración ha de centrarse en el grado de fusión de las epífisis de las falanges con sus respectivas metáfisis, que suele seguir una secuencia característica y distinta a su formación: Falanges distales > Metacarpos > Falanges proximales > Falanges medias. Los primeros puentes o puntos de cierre se suelen establecer en el centro.

Postpubertad [15-17 años (♀); 17-19 años (♂)]

- En este grupo de edad, todos los metacarpianos, falanges y hueso del carpo están ya completamente desarrollados y todas las fisis fusionadas. No obstante, podemos aproximarnos al grado de maduración ósea centrándonos en los núcleos de osificación de las metáfisis del radio y cúbito, ya que la de este último se suele cerrar antes.

