

**BRENDA HIBANA JIMENEZ TORREBLANCA**

**SUPER NOTA MODULO 1**

**MATERIA: ENFERMERIA EN EL CUIDADDO DE LA MUJER**

**MAESTRA: REBECA**

**ENFERMERIA**

# SÚPER NOTA


## CUIDADOS BÁSICOS DE LA MUJER

### Técnica de la autoexploración



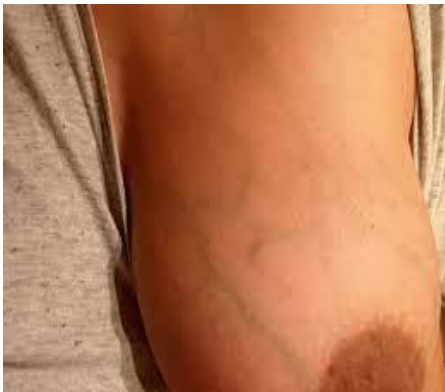**Autoexploración** La exploración clínica se efectúa en dos tiempos: Inspección y palpación. **Inspección** La inspección se realiza con la vista. La paciente se encontrará sentada con el tórax y brazos descubiertos, bajo una iluminación adecuada y con el examinador parado frente a ella. Se divide en estática y dinámica

- **Retracción de la piel.** Es un signo cutáneo que indica alteración fibroblástica subyacente, habitual de los carcinomas cercanos a la piel, pero también se puede encontrar secundario a traumatismos (necrosis grasa).
- **Cambios de coloración de la piel,** Engrosamiento de la piel y poros prominentes, conocida también como piel de cochino o piel de naranja, característico de tumores que invaden a la piel, como el tumor de tipo inflamatorio, donde ocurre infiltración a los vasos linfáticos subdérmicos.



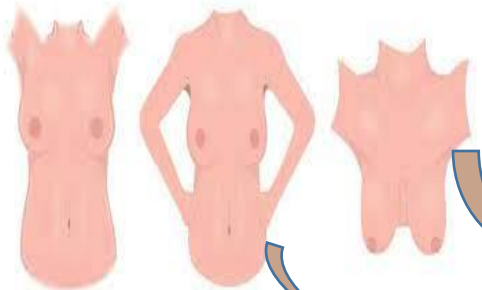


- Secreción por el pezón. Puede haber secreción en forma espontánea. Se considera normal cuando es calostro o leche, y anormal cuando es de aspecto seroso, cero hemático o hemorrágico.



Red venosa. Puede ser visible en mujeres obesas o gestantes; los patrones venosos suelen ser similares en ambas mamas; en ocasiones, los unilaterales se deben a dilataciones de las venas superficiales, como consecuencia del flujo sanguíneo que irriga una neoplasia maligna.

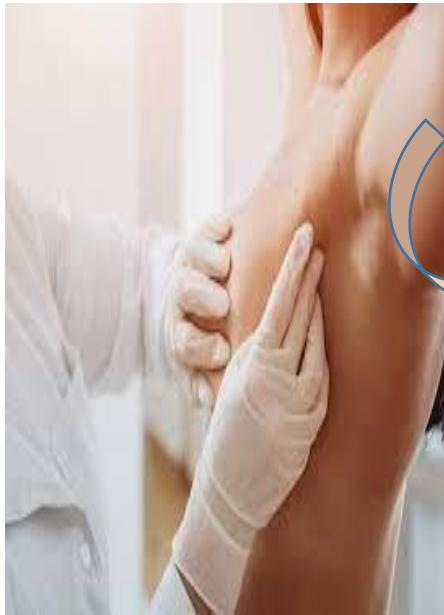Inspección dinámica. Ésta se realiza en 3 pasos:



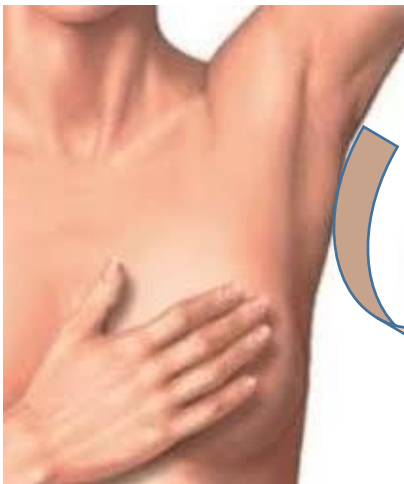- Primero. Sentada, se indica a la paciente que levante los brazos por encima de la cabeza. Esta postura aumenta la tensión en el ligamento suspensorio; durante este proceso se manifiestan signos cutáneos retráctiles que pueden pasar inadvertidos durante la inspección estática.

Tercero. Sentada e inclinada hacia adelante desde la cintura. Esta postura también induce tensión sobre los ligamentos suspensorios. Las mamas deben colgar a la misma altura. Esta maniobra puede resultar particularmente útil en la valoración del contorno y simetría de mamas grandes (figura 4). En todas las posiciones, las mamas deben ostentar simetría bilateral, un contorno uniforme y no se deben observar depresiones, retracción o desviación.

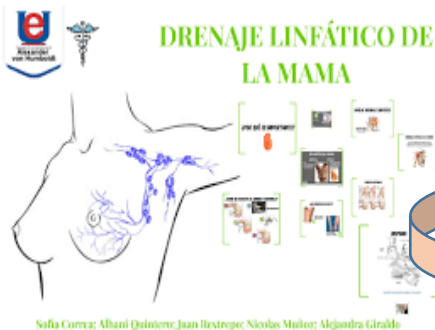- Segundo. Sentada, se le pide que presione las caderas con las manos y con los hombros rotados hacia atrás, o que presione las palmas de las manos una contra la otra para contraer los músculos pectorales, lo que pone de manifiesto desviaciones del contorno y de la simetría.



Tiempos de la exploración clínica: Inspección: • Estática • Dinámica Palpación: • Posición sedente • Posición supina La exploración de mama debe realizarse anualmente por personal capacitado a toda mujer mayor de 25 años, y el mejor momento es de 5 a 7 días después del comienzo de la menstruación, debido a los nódulos que aparecen durante la fase premenstrual. PALPACIÓN Después de la inspección se procede a la palpación, que se realiza con la palma de la mano o con la yema de los dedos, en forma suave y metódica, para buscar lesiones en las mamas, axilas y regiones supra y subclaviculares. La palpación se debe realizar en dos posiciones: sedente y supina.



• Palpación digital manual. Se coloca una mano con la superficie palmar hacia arriba debajo de la mama derecha de la paciente; con los dedos de la otra mano se pasa sobre el tejido de la mama para localizar posibles bultos, comprimiéndolos entre los dedos y con la mano extendida. Se repite la palpación en la otra mama.

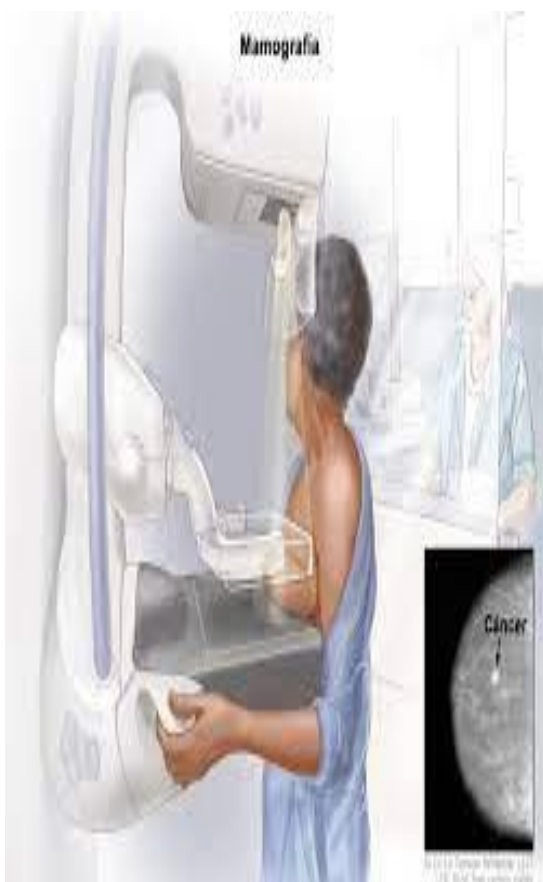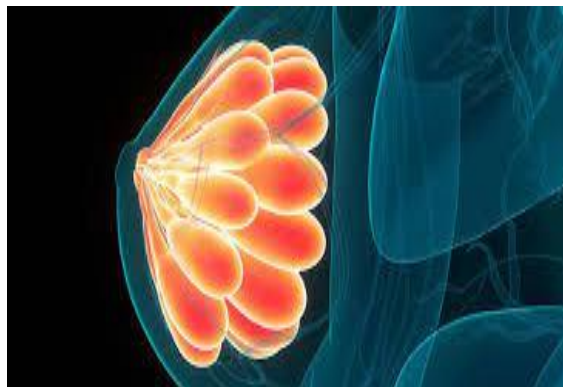

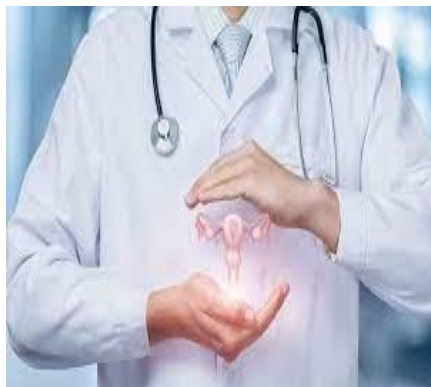
Palpación de los ganglios linfáticos: • Axilares centrales. Sujete la parte inferior del brazo izquierdo de la paciente con la mano izquierda, mientras explora la axila izquierda con la mano derecha. Con la superficie palmar de los dedos, agrúpelos e introdúzcalos en la axila hasta el fondo. Los dedos se deben colocar justo detrás de los músculos pectorales, apuntando hacia la parte central de la clavícula.

de la mujer

## MÉTODOS COMPLEMENTARIOS ÚTILES PARA EL DIAGNÓSTICO DE LA MUJER

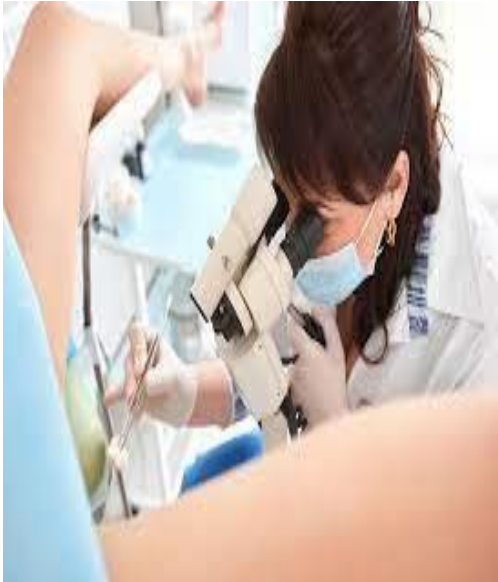Se debe orientar a las mujeres sobre su responsabilidad en el autocuidado de su salud y la importancia de valorar y disminuir los factores de riesgo cuando sea posible y promover estilos de vida sanos.



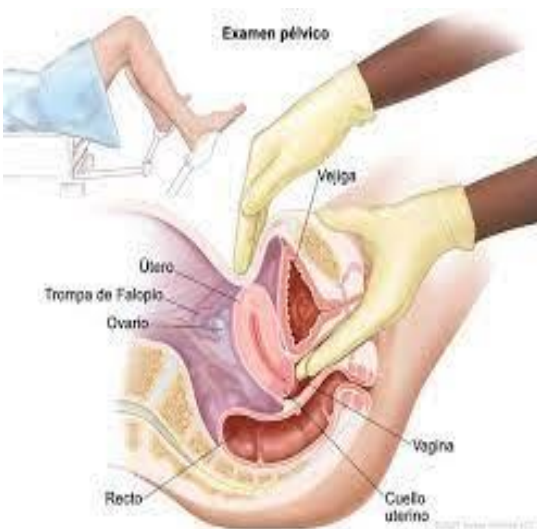La autoexploración se deberá recomendar en forma mensual a partir de la menarca; entre el 7o. y 10o. día de iniciado el sangrado en la mujer menstruante y en la posmenopáusica se debe realizar en un día fijo elegible por ella. Es función del prestador de servicios de salud enseñar la técnica de autoexploración a todas las mujeres que acudan a la unidad de salud.

El examen clínico de las mamas debe ser realizado por médico o enfermera capacitados, en forma anual, a todas las mujeres mayores de 25 años que asisten a las unidades de salud, previa autorización de la usuaria. La toma de mastografía se debe realizar anualmente o cada dos años, a las mujeres de 40 a UNIVERSIDAD DEL SURESTE 22 49 años con dos o más factores de riesgo y en forma anual a toda mujer de 50 años o más, por indicación médica y con autorización de la interesada, de existir el recurso.

## Exploración ginecológica



separa los labios menores con los dedos pulgar y anular, a continuación se introduce el dedo índice y seguidamente el medio en la vagina; en las mujeres vírgenes o con introito estrecho, como en personas ancianas, UNIVERSIDAD DEL SURESTE 23 sólo es posible la introducción de un dedo. La mano contraria a la que está realizando la exploración se coloca sobre la parte baja del abdomen y utilizando las dos manos se intenta delimitar el útero, trompas, ovarios y parametrios. Los dedos introducidos en la vagina deslizan el cuello del útero hacia arriba y atrás para delimitar el útero y la mano externa delimita el fondo del útero dirigiéndolo hacia delante mediante la depresión de la pared abdominal



Para la exploración de los anejos se colocan los dedos de la mano vaginal en el fondo de saco lateral que corresponda. La mano exterior presiona en la espina ilíaca anterosuperior intentando poner en contacto los dedos de ambas manos. Los anejos en situación normal no se palpan. Los anejos habitualmente no se palpan si son normales. Se explorará la región del fondo de saco de Douglas para valorar abombamientos, fluctuación, dolor a la compresión y presencia de tumoraciones.

