



Mi Universidad

NOMBRE DEL ALUMNO: EDUARDO MORALES
GONZALEZ

TEMA: SUPER NOTA

PARCIAL: PRIMER

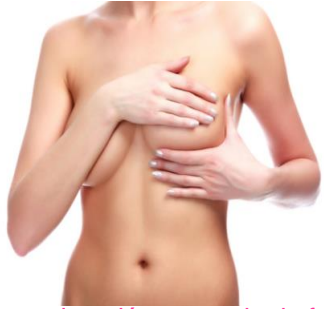MATERIA: ENFERMERÍA EN EL CUIDADO DE LA
MUJER.

NOMBRE DEL PROFESOR: REBECA MARILI
VÁZQUEZ ESCOBAR

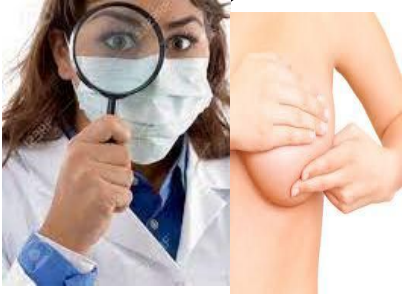LICENCIATURA: LIC. EN ENFERMERÍA

CUATRIMESTRE: CUARTO

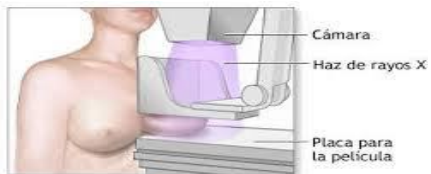
TECNICAS DE LA AUTOEXPLORACION



Realizar la autoexploración mamaria de forma regular permite a las mujeres conocer como son sus mamas normalmente y asi poder detectar a tiempo cualquier cambio anormal, como la aparición de bultos o masas y otros tipos de señales de alarma

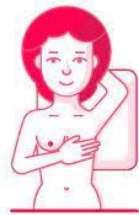


INSPECCION




En la mamografía, se comprime cada seno en sentido horizontal y luego oblicuo mientras se toma la imagen de rayos X desde cada posición


INSPECCION ESTATICA



Primero. Sentada, se indica ala paciente que levante los brazos por encima de lacabeza.



Segundo. Sentada, se le pideque presione las caderas conlas manos y con los hombrosrotados hacia atrás

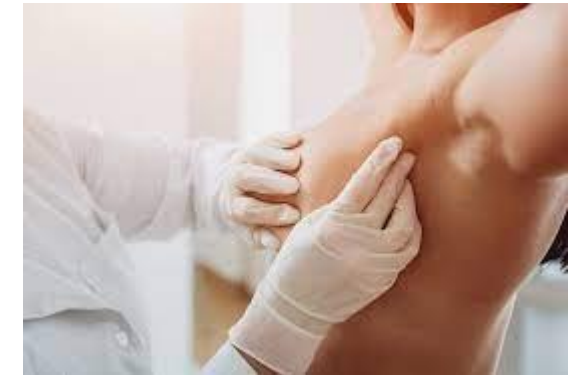
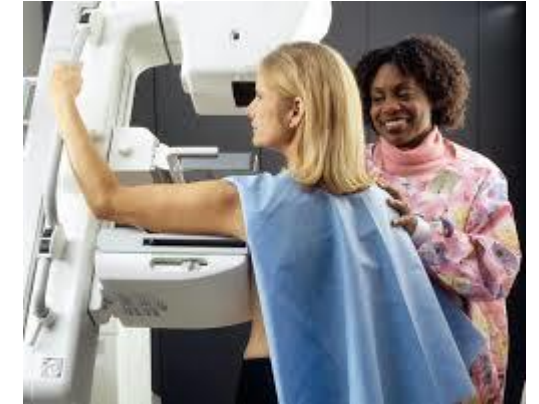
PALPACION

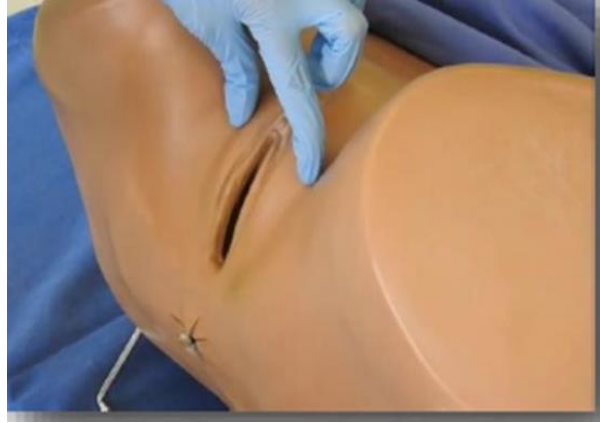
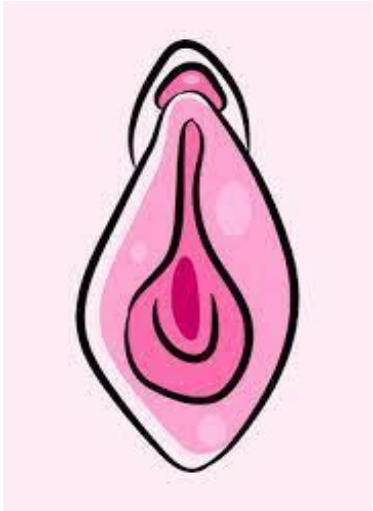Un examen clínico de la mama realizado por un medico u otro profesional de la salud. El medico palpara con cuidado las mamas y el arrea debajo de los brazos para detectar masa o cualquier otra cosa que parezca extraña.



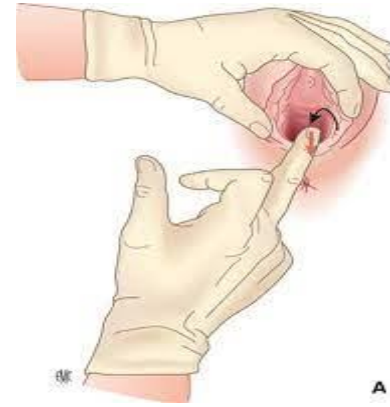

MAMOGRAFIA




EXPLORACION GINECOLOGICA



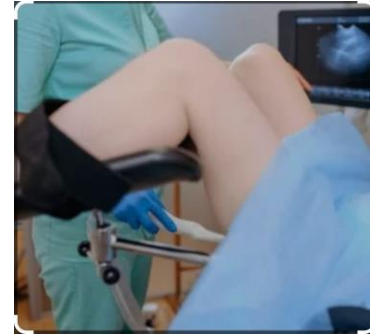EL SANITARIO SEPARA LOS LABIOS MENORES CON LOS DEDOS PULGAR Y ANULAR.



SE INTTRUUCE EL DEDO INDICE Y SEGUIDAMANTE EL MEDIO EN LA VAGINA



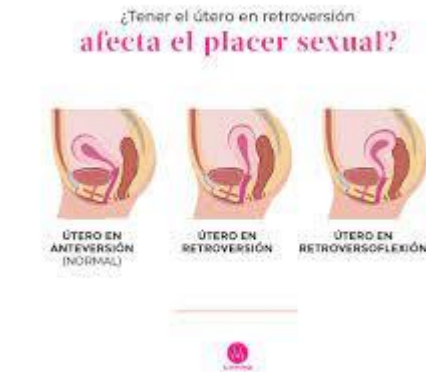

EN LAS MUJERES VIRGENES O CON EL INTROITO ESTRECHO, COMO EN PERSONAS ANCIANAS, SOLO ES POSIBLE LA INTRODUCCION DE UN DEDO.



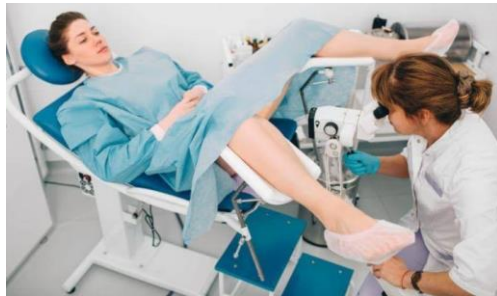LA MANO CONTRARIA A LA QUE ESTÁ REALIZANDO LA EXPLORACIÓN SE COLOCA SOBRE LA PARTE BAJA DEL ABDOMEN Y UTILIZANDO LAS DOS MANOS SE INTENTA DELIMITAR EL ÚTERO, TROMPAS, OVARIOS Y PARAMETRIOS.



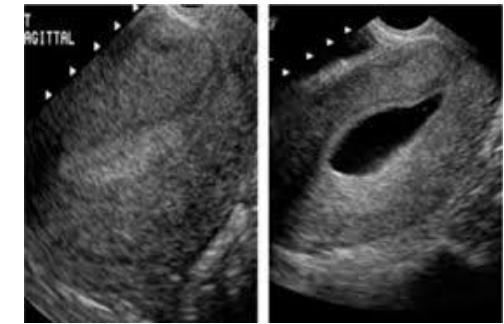

LOS DEDOS INTRODUCIDOS EN LA VAGINA DESLIZAN EL CUELLO DEL ÚTERO HACIA ARRIBA Y ATRÁS PARA DELIMITAR EL ÚTERO Y LA MANO EXTERNA DELIMITA EL FONDO DEL ÚTERO DIRIGIÉNDOLO HACIA DELANTE MEDIANTE LA DEPRESIÓN DE LA PARED ABDOMINAL.



EN EL CASO DE QUE EL ÚTERO SE ENCUENTRE EN RETROVERSIÓN LA PALPACIÓN DEL FONDO ES DIFÍCIL



PARA LA EXPLORACIÓN DE LOS ANEJOS SE COLOCAN LOS DEDOS DE LA MANO VAGINAL EN EL FONDO DE SACO LATERAL QUE CORRESPONDA



SE EXPLORARÁ LA REGIÓN DEL FONDO DE SACO DE DOUGLAS PARA VALORAR ABOMBAMIENTOS, FLUCTUACIÓN, DOLOR A LA COMPRESIÓN Y PRESENCIA DE TUMORACIONES.