

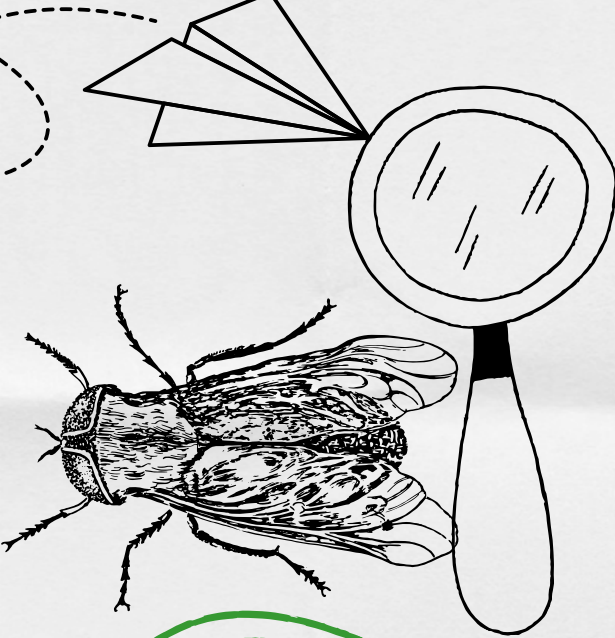
UNIVERSIDAD DEL SURESTE CAMPUS TAPACHULA
MEDICINA VETERINARIA Y ZOOTECNIA
SEPTIMO CUATRIMESTRE

ZOOTECNIA DE OVINOS Y CAPRINOS
ESTROSIS

Cuadro Sinoptico

M.V.Z VELAZQUEZ CHONG SERGIO

ALUMNA: BRENDA VIRIDIANA ROJAS VAZQUEZ

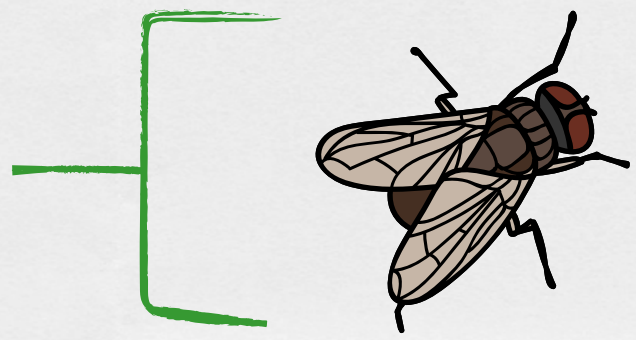


ESTROSIS



ETIOLOGIA

Mosca Oestrus Ovis



DESCRIPCION DEL PARASITO

El parasito adulto es una mosca color gris oscuro con pequeños puntos negros

LARVAS

LARVA 1: Tiene forma de hilo y mide 1.3mm

LARVA 2: Color blanco y mide de 3.5 a 12mm

LARVA 3: Es color amarilla con tonos cafe oscuro y mide 20mm de largo

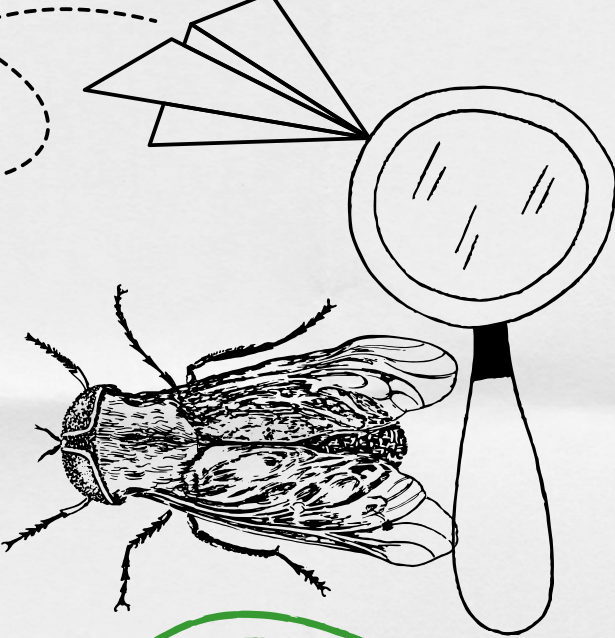
PATOGENIA

Las larvas ejercen acción irritativa sobre la mucosa por sus espinas y ganchos.

Las larvas alcanzan un tamaño de 2cm.

CAUSA

Obstrucción del paso del aire, también ejerce acción toxica y de presión a los tejidos circundantes



ESTROSIS



LESIONES

Lesiones catarrales de diversa intensidad se forman dilataciones y colecciones purulentas.
Conjuntivitis Rinitis.
Senos Frontales Afectados.
Miasis en las Fosas Cavitarias.

DIAGNOSTICO

Es en base a su signologia

TRATAMIENTO

Triclorfon vía subcutánea 40 mg x kg
Rafoxanide vía subcutánea 10mg x kg
Profilaxis
Baños Consecutivos con Organofosforados



DISTRIBUCION

América
Asia
África
Australia



**BIBLIOGRAFIAS:
ANTOLOGIA DE LA MATERIA
CANVA**