



MEDICINA HUMANA

Nombre del alumno: Jhonatan Sanchez Chanona

Docente: Dr. Ricardo de Jesús Aguilar Felipe

Nombre del trabajo: Mapas Mentales

Materia: Clínica de Pediatría

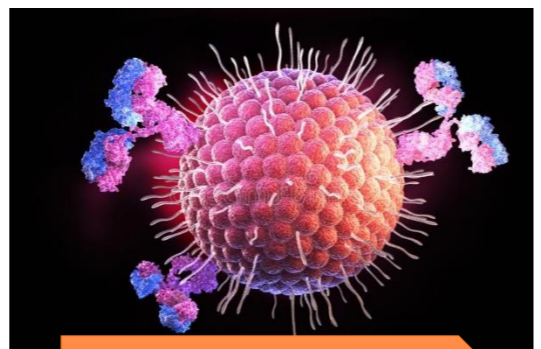
Grado: 7°

PASIÓN POR EDUCAR

Grupo: "B"

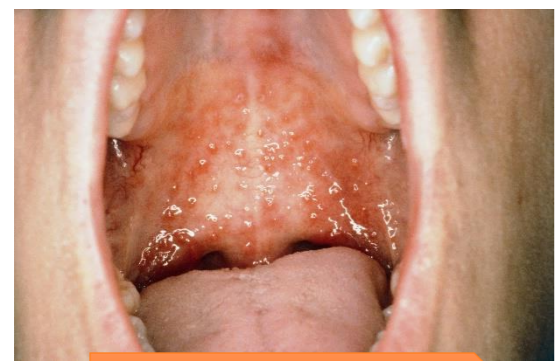Comitán de Domínguez Chiapas a 20 de octubre de 2023

FARINGITIS HERPÉTICA




virus del herpes simple tipo 1 (VHS-1)

Agente etiológico



infección viral de la boca que ocasiona llagas y úlceras

Definición



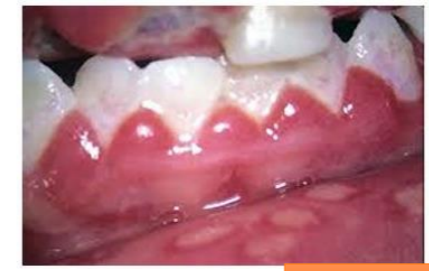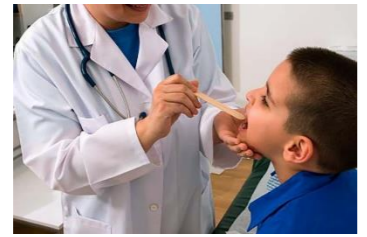Tratamiento

Aciclovir, VO, 60 mg/kg/día, en 4 dosis, durante 5-7 días

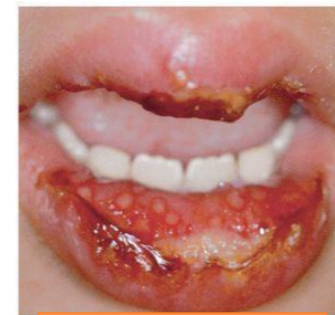Diagnóstico

- Cultivo orofaríngeo para virus
- Inmunofluorescencia directa
- PCR
- Test de Tzanck
- Serología

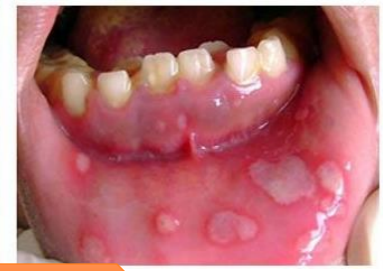Clínica



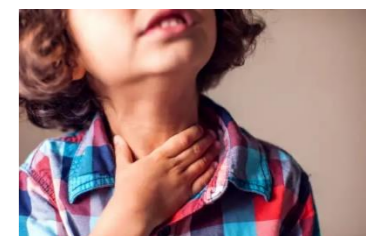úlceras en la boca



Ampollas en la boca



Cuadro clínico

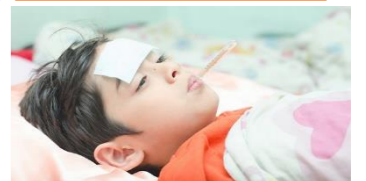

Dificultad para tragar



Babeo

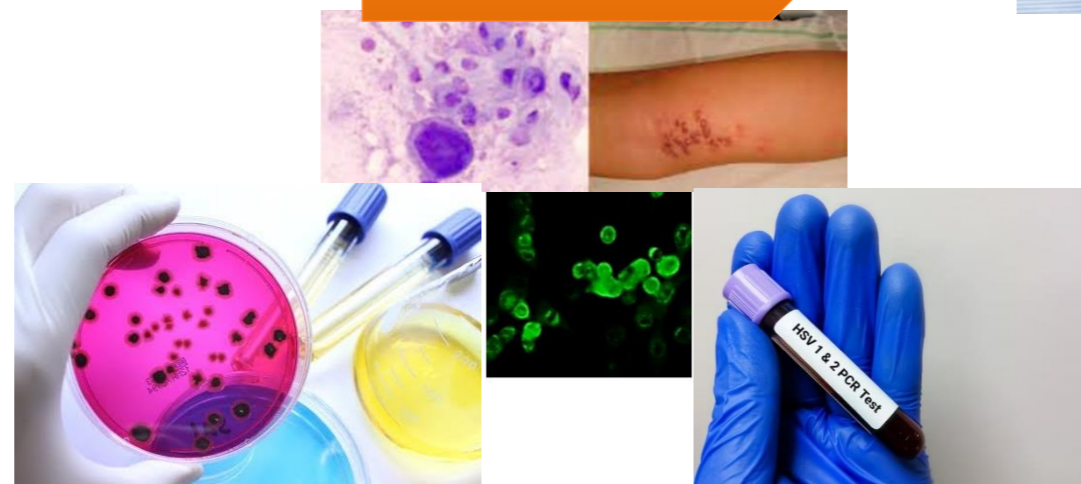
Fiebre, a menudo hasta de 104° F (40° C)



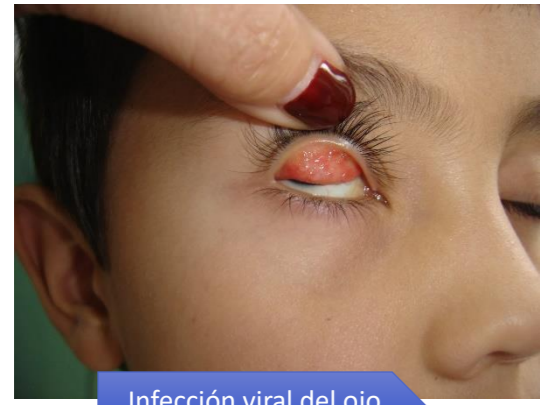Irritabilidad



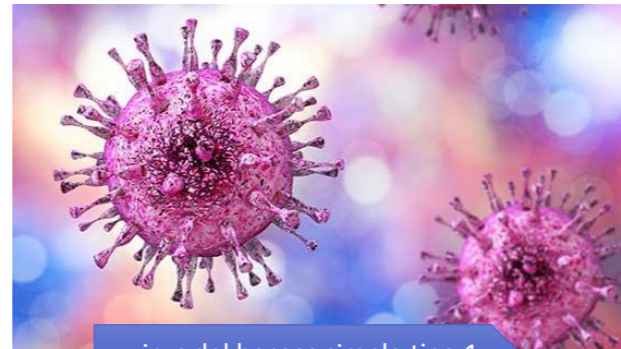
Dolor en la boca



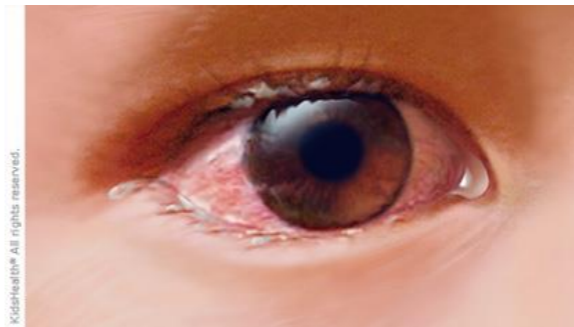
Queratoconjuntivitis Herpética



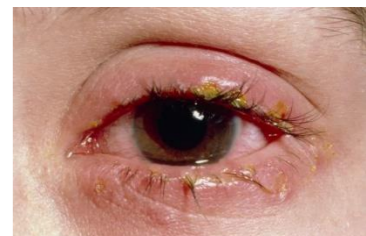Infección viral del ojo



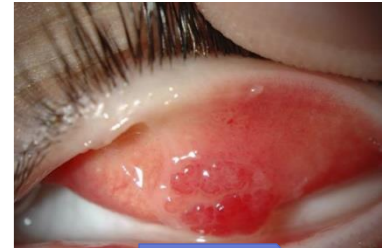virus del herpes simple tipo 1 (VHS-1)



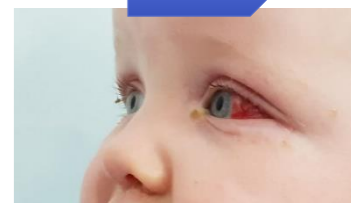Conjuntivitis



Blefarconjuntivitis



Vesículas



Úlceras



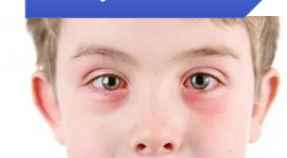Dolor



Fotofobia



Visión borrosa



Enrojecimiento

Agente etiológico

Cuadro clínico

Diagnóstico

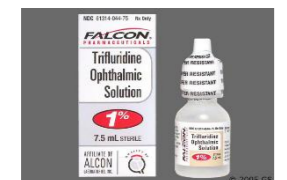Definición

Tratamiento

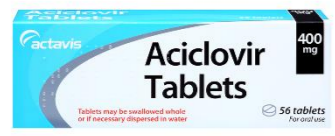Clínica

Examen con lampara de hendidura

Prueba de amplificación de ácidos nucleicos



Trifluridina al 1% en gotas 9 veces por día

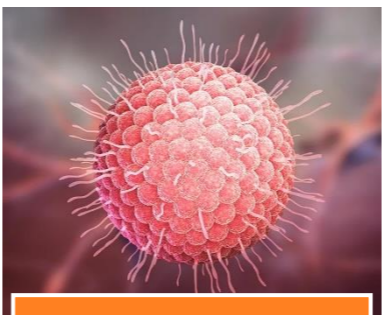

Aciclovir oral 400 mg 5 veces al día por 10 días

Vidarabina al 3% ungüento 5 veces al día



Parálisis facial Herpética



Virus de la varicela zoster

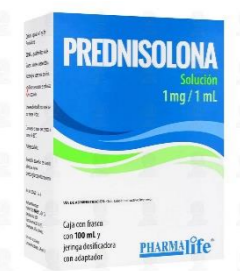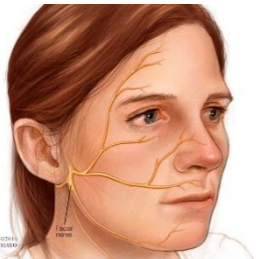Agente etiológico

Se produce por un fallo en el nervio facial (par craneal 7)



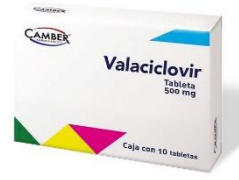Consiste en la pérdida total o parcial de movimiento muscular voluntario en un lado de la cara

Definición



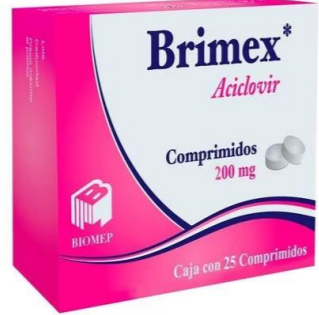Prednisona 1 mg/kg/día durante 5 días y reducir 10 mg cada día hasta suspender

Tratamiento



Valaciclovir a dosis de 1.500 a 2.000 mg/día por 5 días

Aciclovir 200 mg/día por 5 días

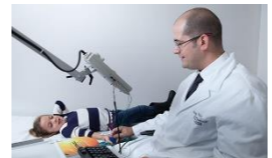

Clínica

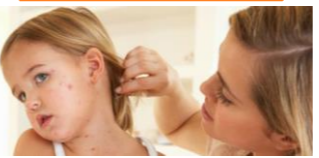

Diagnóstico

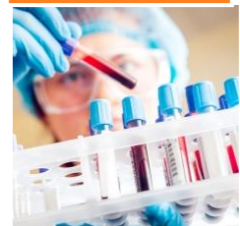Electromiografía



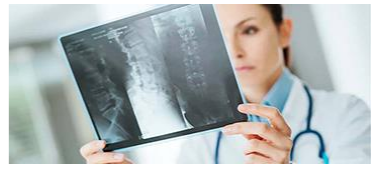Muestra de líquido de las ampollas



Laboratoriales

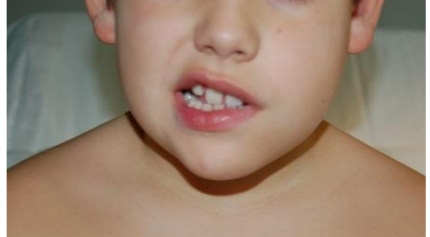

Estudios por imagen



Cuadro clínico

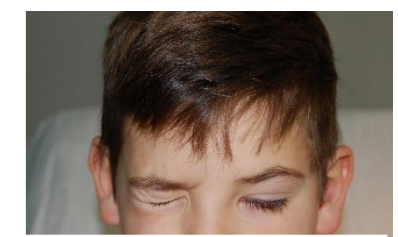Parálisis facial de un lado de la cara



Dolor de oído intenso



Erupción en forma de vesículas en el pabellón auricular



Dificultad para cerrar un ojo

Vértigo



Zumbido de oídos (tinnitus)



Bibliografía

1. Kenneth M. Kaye. (2021). Infección por el virus herpes simple (HSV). <https://www.msdmanuals.com/es-mx/professional/enfermedades-infecciosas/virus-herpes/infecci%C3%B3n-por-el-virus-herpes-simple-hsv>.
2. Serban Tovarua, Ioanina Parlatescub, Mihaela Tovaruc, Lucia Cioncad. (2010). Gingivoestomatitis herpética primaria en niños y adultos.
3. Ricardo Barrantes Monge, Carlos Ugalde Ovares, Daniel Zúñiga Monge. (2013). Queratitis por herpes simple. Revista Médica.
4. Melvin I. Roat. (2022). Queratoconjuntivitis Herpética. <https://www.msdmanuals.com/es-mx/hogar/trastornos-oft%C3%A1lmos/trastornos-de-la-c%C3%B3rnea/queratitis-herp%C3%A9tica#:~:text=La%20queratitis%20herp%C3%A9tica%20es%20una,la%20cicatrizaci%C3%B3n%20de%20la%20c%C3%B3rnea>.
5. E. Arana-Alonso, M.S. Contín-Pescacén, A. Guillermo-Ruberte, E. Morea Colmenares. (2011). Síndrome de Ramsay-Hunt: ¿qué tratamiento precisa? ELSEVIER. <https://www.elsevier.es/es-revista-medicina-familia-semergen-40-articulo-sindrome-ramsay-hunt-que-tratamiento-precisa-S1138359311001663#bibliografia>
6. Mayo clinic. (2021). Síndrome de ramsay hunt. Parálisis facial herpética. <https://www.mayoclinic.org/es/diseases-conditions/ramsay-hunt-syndrome/symptoms-causes/syc-20351783>