



**Arguello Tovar Avilene Del Rocío**

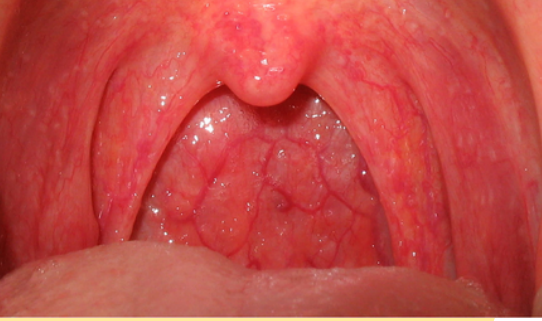**Dr. Aguilar Felipe Ricardo de Jesús**

**Mapas mentales, Herpes Zoster**

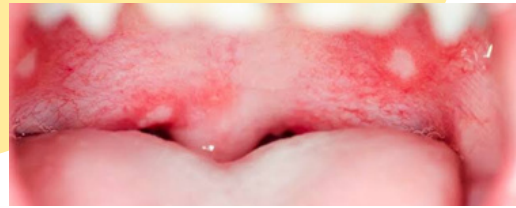**Clínicas Pediátricas**

**7° B**

**Comitán de Domínguez Chiapas a 18 de octubre del 2023**



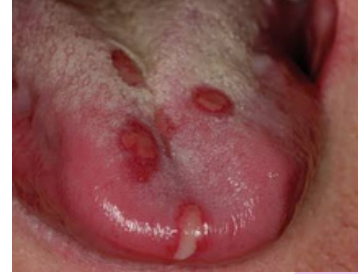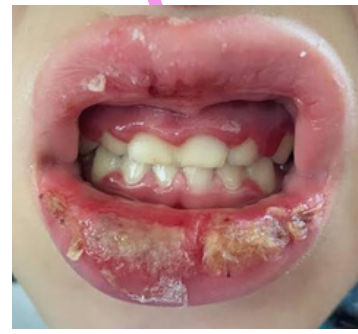La faringitis Herpética primaria es contagiosa



## Signos y síntomas

Fiebre	Lesiones vesiculares dolorosas en la boca
Malestar general	Eritema difuso de encías
Artralgias	Adenopatías regionales dolorosas
Anorexia	
Inflamación de la mucosa oral	
Mal aliento	

Duración 10-14 días



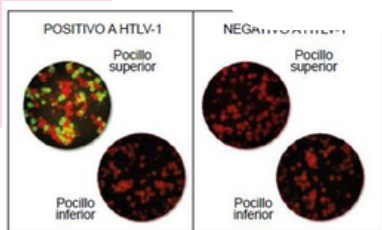
Infección primaria de la cavidad bucal por el VHS-1

### Frecuencia

- > en RN y menores de 6 años de edad,
- Adolescentes
- Adultos
- Adultos jóvenes con VIH



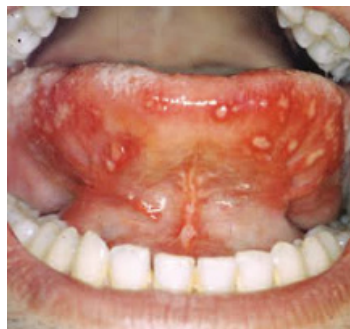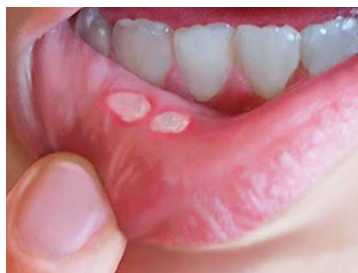# FARINGITIS HERPÉTICA



Fotografía propiedad de los autores.

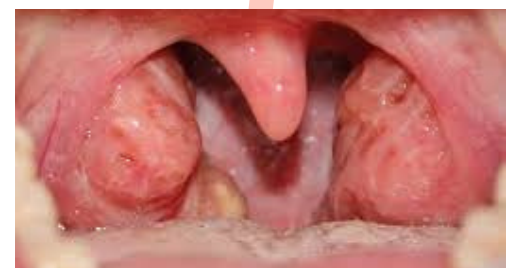## Exámenes complementarios

- Aislamiento del virus
- Examen de inmunofluorescencia o inmunoperoxidasas para VHS-1
- Frotis



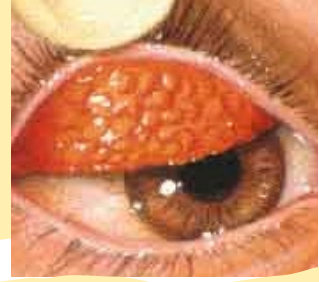## Diagnóstico diferencial

- Eritema multiforme
- Síndrome de Stevens-Johnson
- Gingivitis necrosante
- Estomatitis infecciosa recurrente

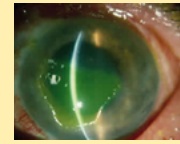


## TIPOS

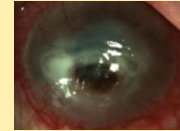
1. Queratitis herpética epitelial 1-28 días en incubarse, no presentan síntomas
2. Queratitis herpética estromal, parte más profunda de la córnea



3. Queratitis neurotrófica

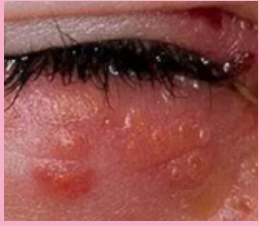

4. Queratitis endotelitis

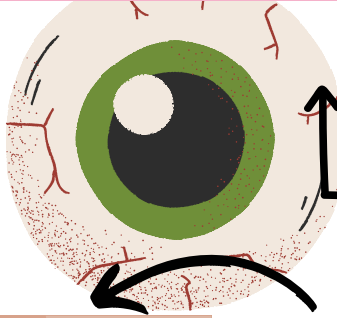


Infección viral del ojo por VHS-2

Afecta: capa de córnea, iris e inflamación interna del ojo



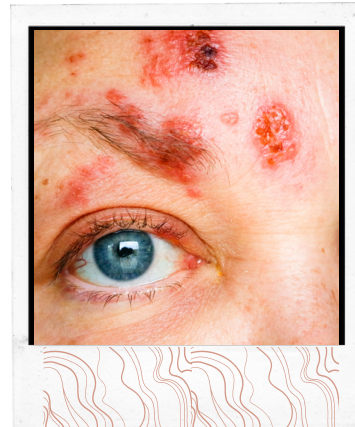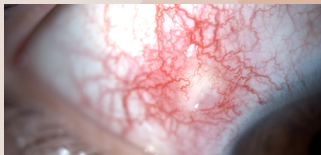
Virus permanece en fase latente en los nervios.



# QUERATOCONJUNTIVITIS HERPÉTICA

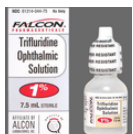
## Diagnósticos diferenciales

- Sífilis
- Tuberculosis
- Enfermedad de Lyme
- Herpes Zoster
- Infección por Epstein-Barr
- Sarampión
- Vaccinia



## DIAGNÓSTICOS

Clínica  
NAAT  
Examen con lámpara de hendidura



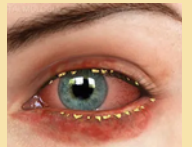Trifluridina al 1%  
gotas 9 veces/día

Vidarabina al 3% ungüento  
Aciclovir oral 400mg 5/día por 10 días

## TRATAMIENTO

## Síntomas clínicos

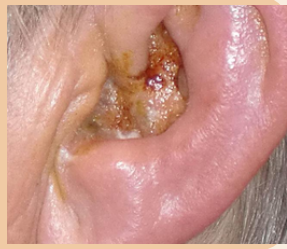Blefarokonjuntivitis  
Marcada por vesículas  
Úlceras con lesiones dendríticas en el epitelio corneal



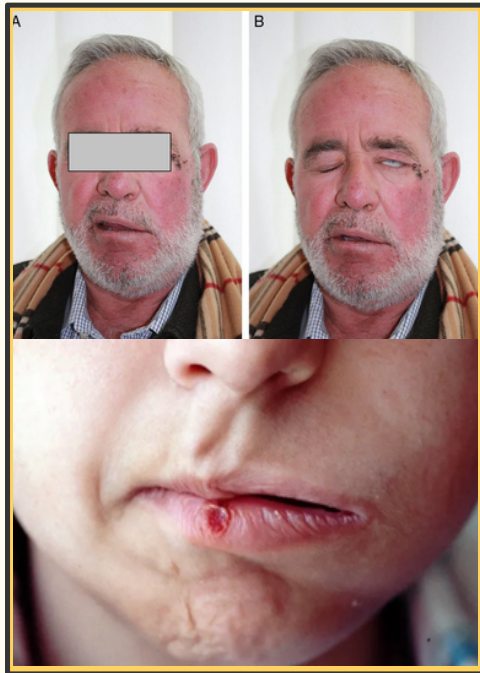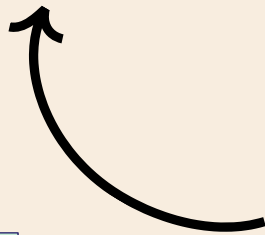

Queratitis epitelial Lagrimeo  
Dolor Visión borrosa  
Fotofobia Enrojecimiento



Síndrome de Ramsay Hunt (VSH-ÓTICO)



Parálisis facial periférica con erupción vesicular en pabellón auricular o cavidad oral, por la afectación del ganglio geniculado por la varicelas-zóster



# PARÁLISIS FACIAL HERPÉTICA

## Forma clínica

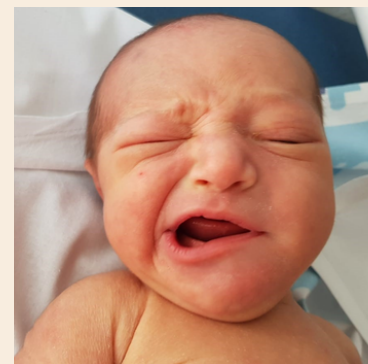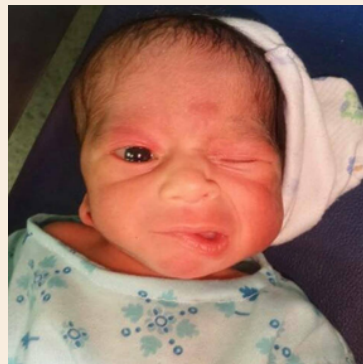
- Síndrome infeccioso general
- Síndrome sensitivo (otodinia, erupción cutánea)
- Parálisis facial periférica

## Tratamiento

Aciclovir oral - primeras 72hrs

Prednisona 1mg/kg/día 2dosis 3/5días por 10 días

Medidas de protección ocular



V par ✨

Hipoacusia  
Náuseas  
Vómitos  
Dolores neurálgicos  
Erupción en hemicara

VII par 🌿

Acúfenos  
Vértigo  
Nistagmo (proximidad del ganglio geniculado)

IX y X par

Dolores faríngeos  
Vesículas en el hemipaladar.  
úvula y pilares amigdalinos

# Bibliografía

Diagnóstico y manejo de la parálisis de Bell (parálisis facial idiopática). (s.f.). 7.

González, P. M. (18-12-2020). Parálisis Facial Periférica . Asociación Española de Pediatría , 4.

Queratitis herpética - Trastornos oftálmicos - Manual MSD versión para público general <https://www.msmanuals.com/es-mx/hogar/trastornos-oft%C3%A1lmicos/trastornos-de-la-c%C3%B3rnea/queratitis-herp%C3%A9tica>

Enfermedad por herpes simplex en los niños

Arana-Alonso, E., Contín-Pescacén, M. S., Guillermo-Ruberte, A., & Morea Colmenares, E. (2011). Síndrome de Ramsay-Hunt: ¿qué tratamiento precisa? *Semergen*, 37(8), 436–440. <https://doi.org/10.1016/j.semerg.2011.04.002>