



MEDICINA HUMANA

Nombre del alumno: Jhonatan Sanchez Chanona

Docente: Dr. Ricardo de Jesús Aguilar Felipe

Nombre del trabajo: Mapas Conceptuales

Materia: Clínica de Pediatría

Grado: 7°

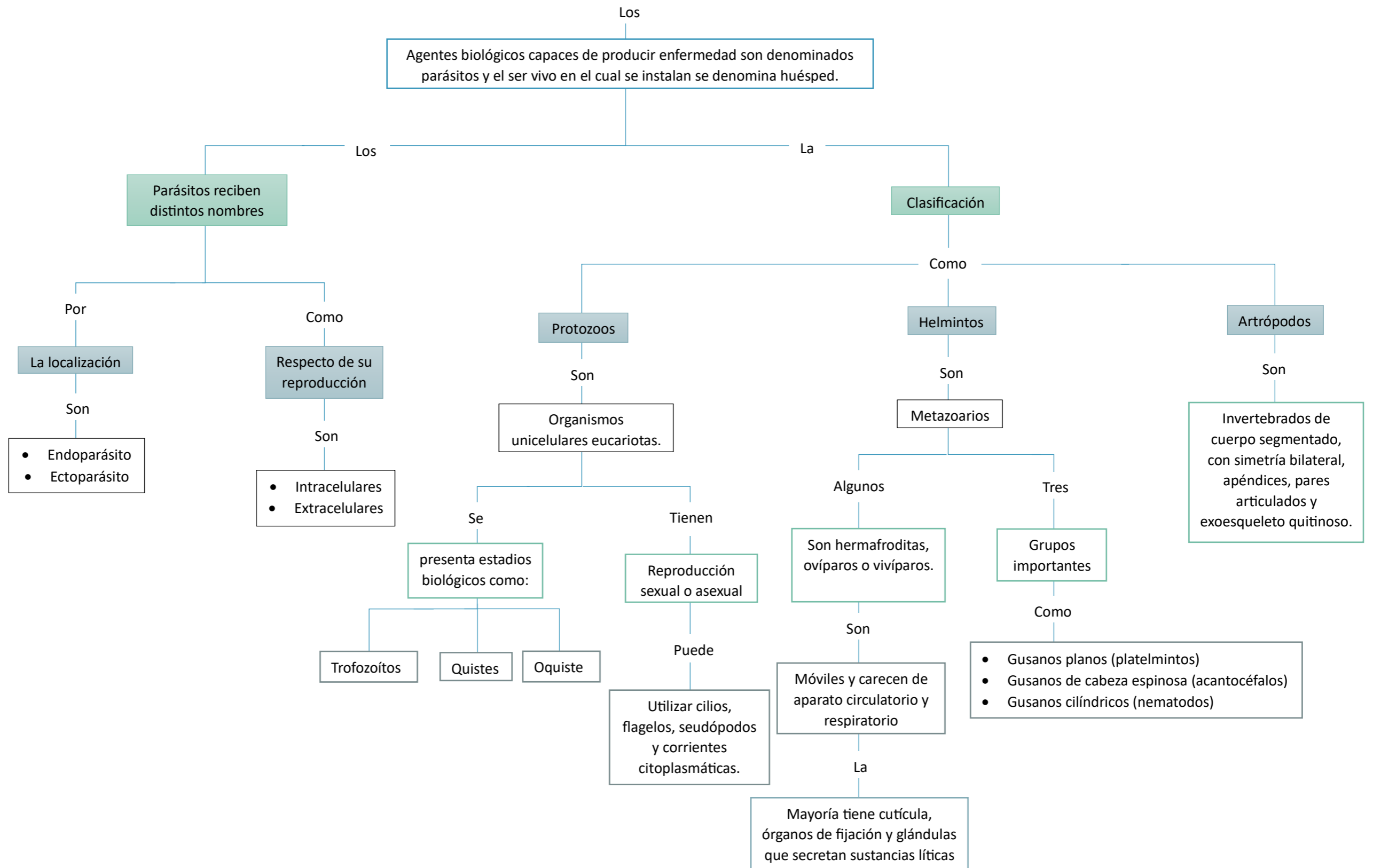
PASIÓN POR EDUCAR

Grupo: "B"

Comitán de Domínguez Chiapas a 12 de septiembre de 2023

Generalidades de los Parásitos

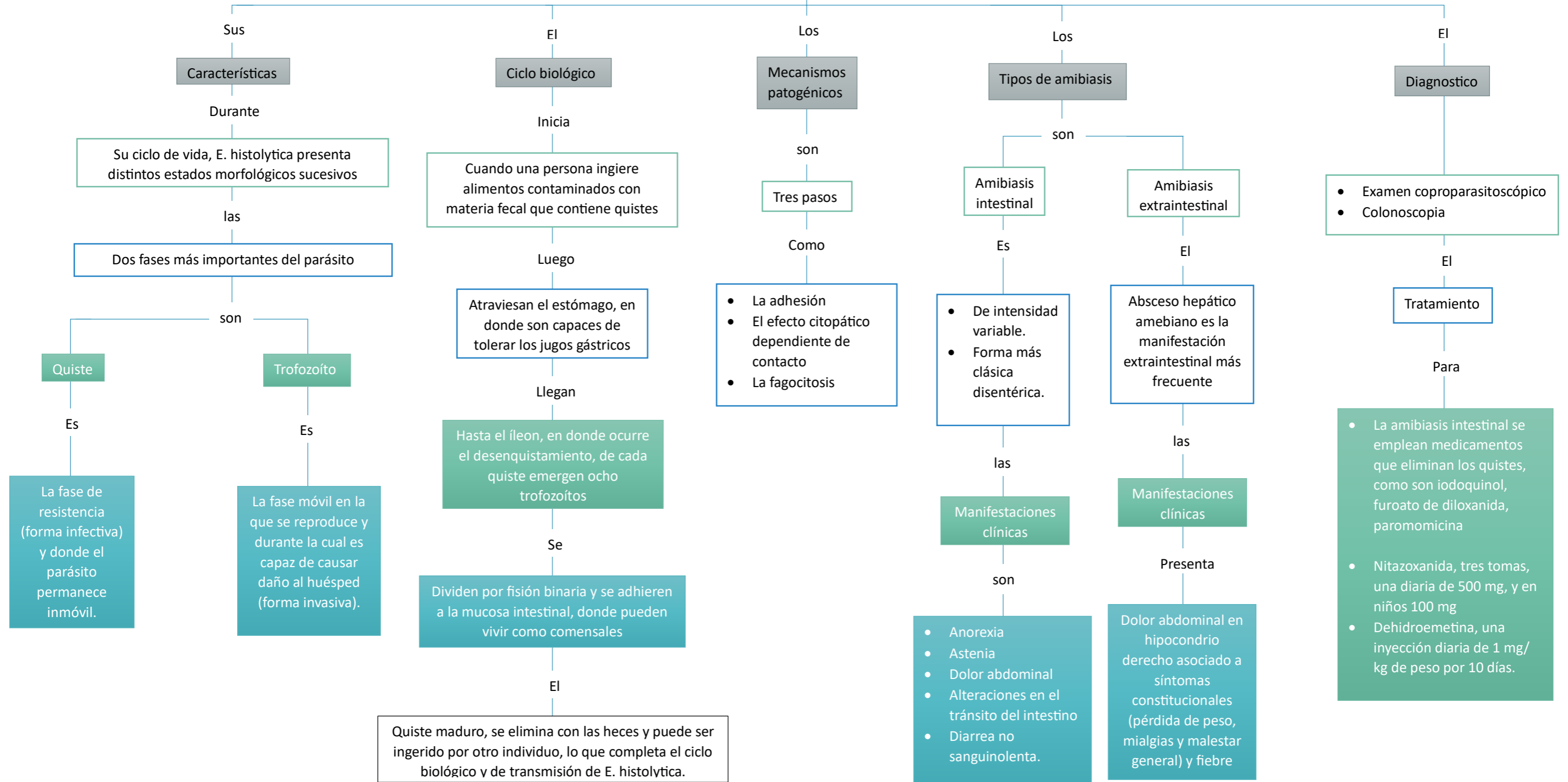
La parasitología es la parte de la biología cuyo objeto de estudio es el parasitismo producido por protozoarios, helmintos y artrópodos.



Amibiasis

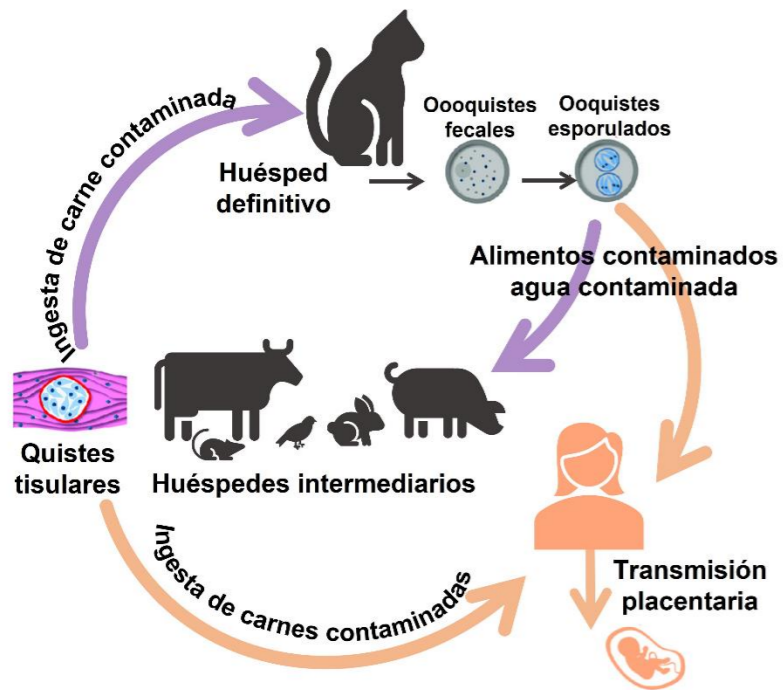
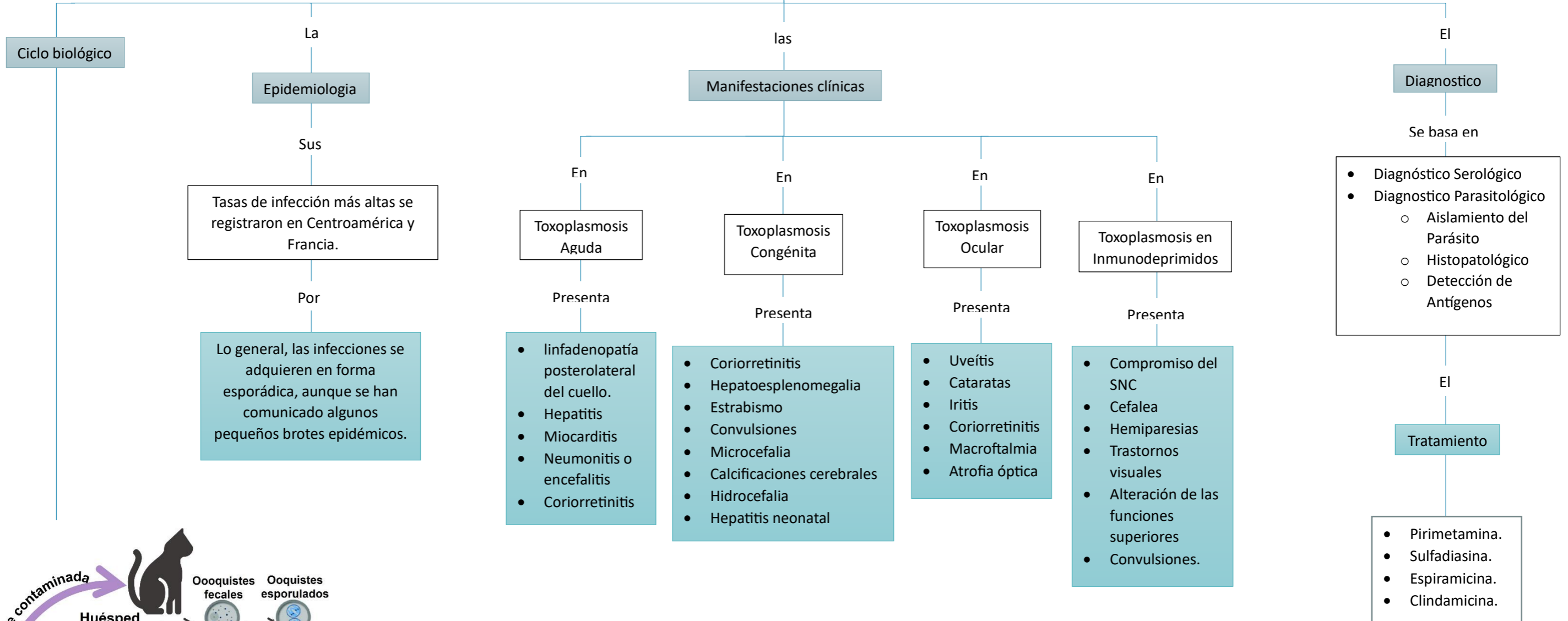
Es una infección humana producida por el protozooario Entamoeba histolytica, afecta sobre todo al intestino grueso.

Implica una destrucción de los tejidos intestinales



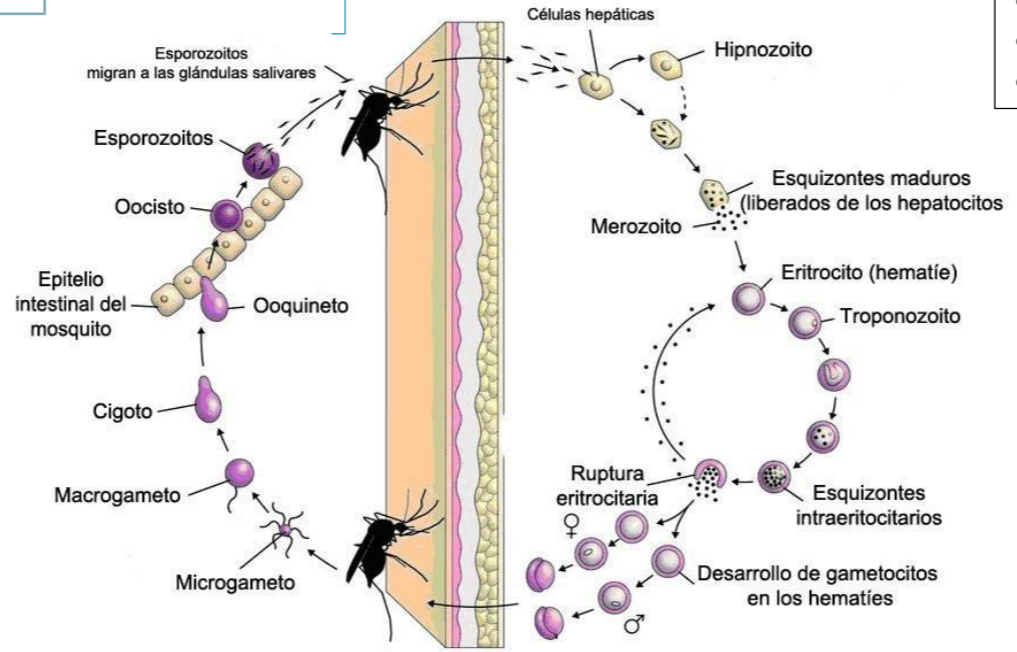
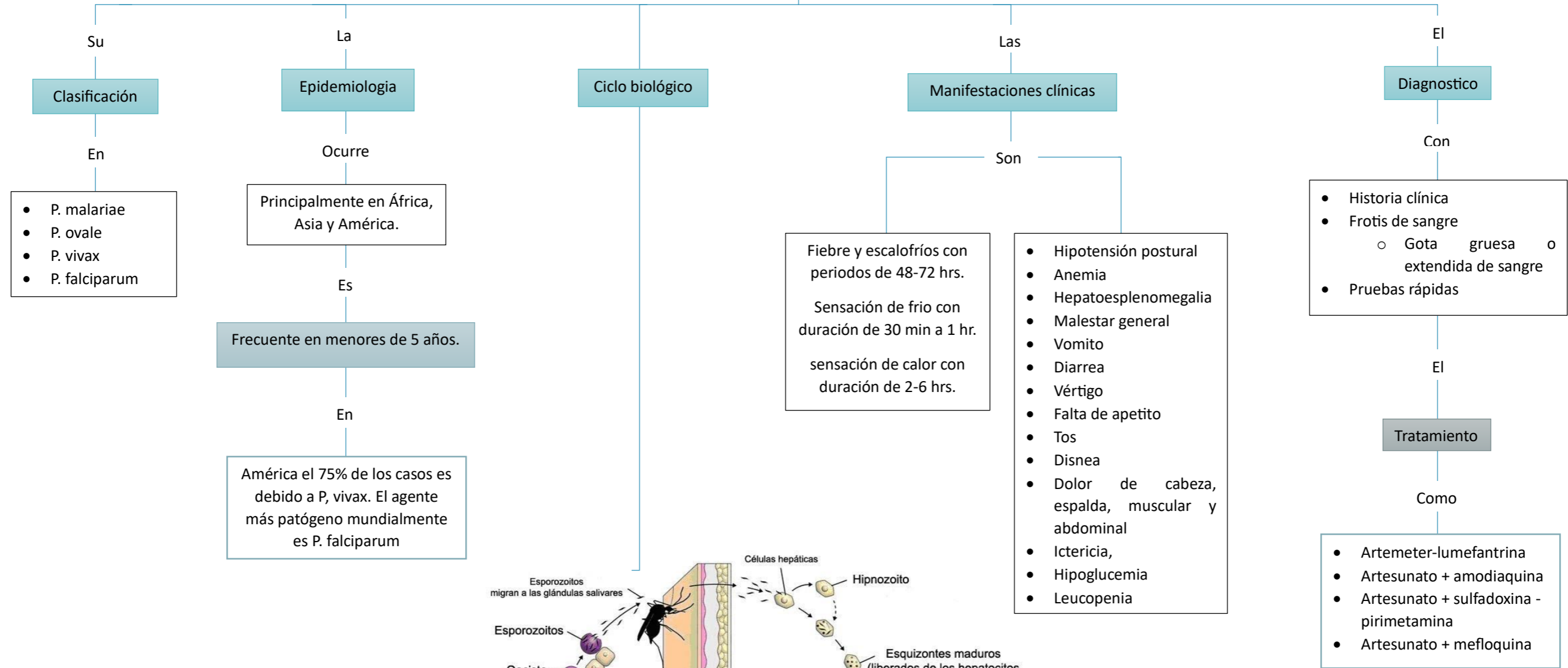
Toxoplasmosis

Es una zoonosis parasitaria causada por un protozoo del orden Coccidia, el *Toxoplasma gondi*.
Está ampliamente difundida en la naturaleza y afecta a numerosas especies



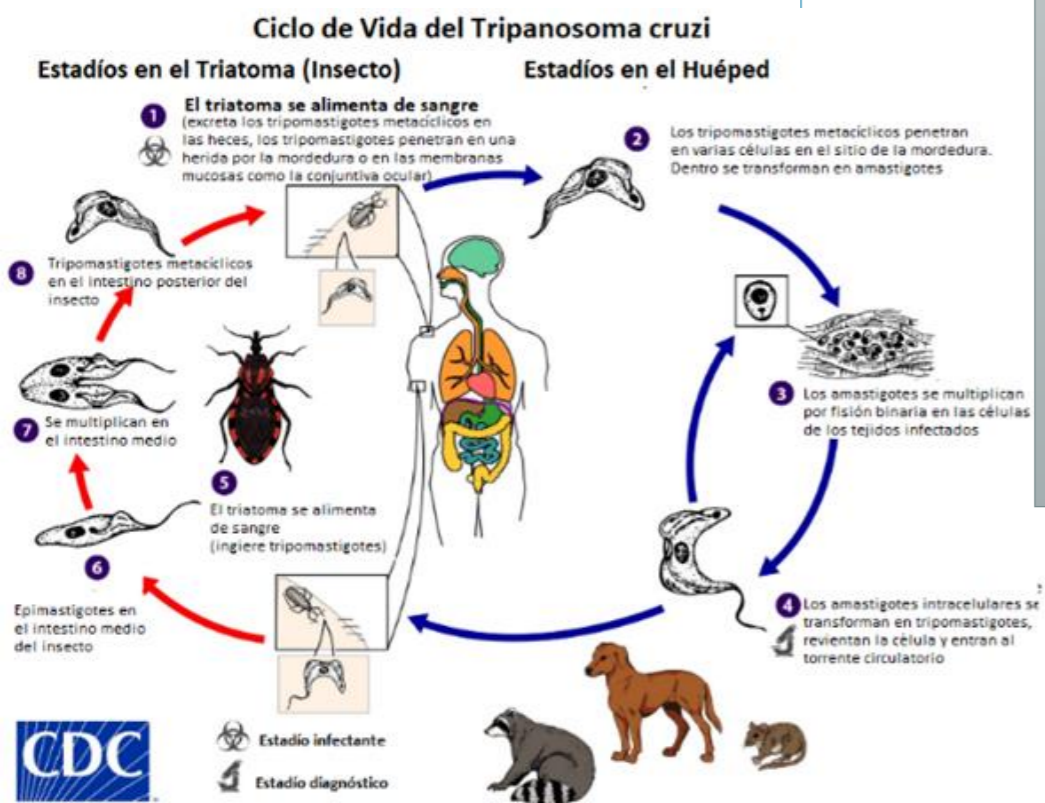
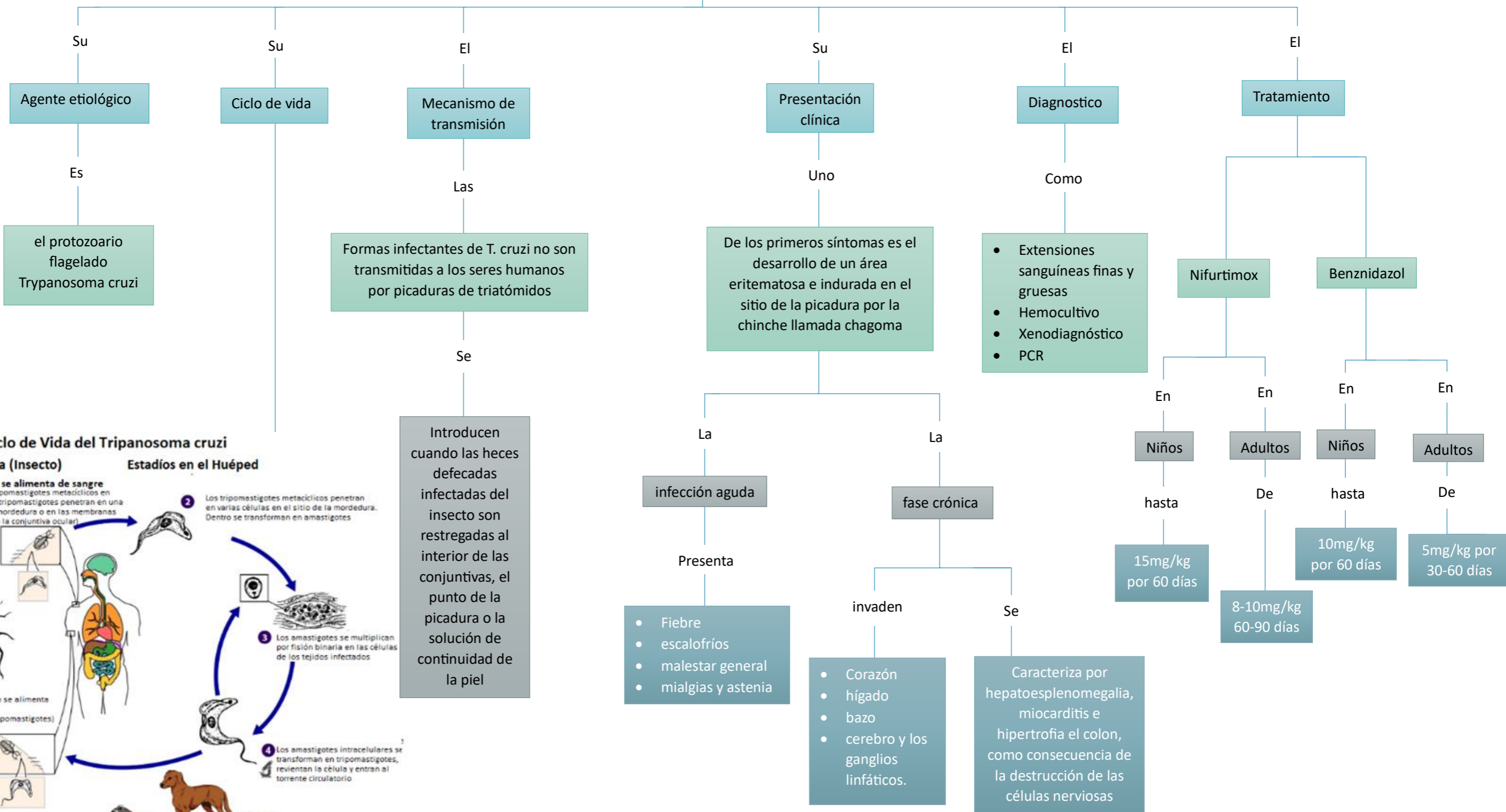
Paludismo

La malaria (o paludismo) es una enfermedad aguda y crónica causada por cuatro especies de protozoos del género plasmodium y es transmitida por la picadura del mosquito.
Sólo el género anopheles transmite esta enfermedad.



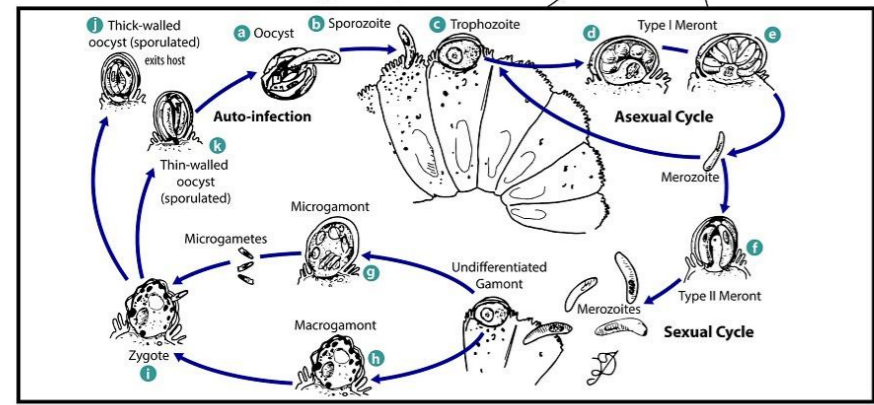
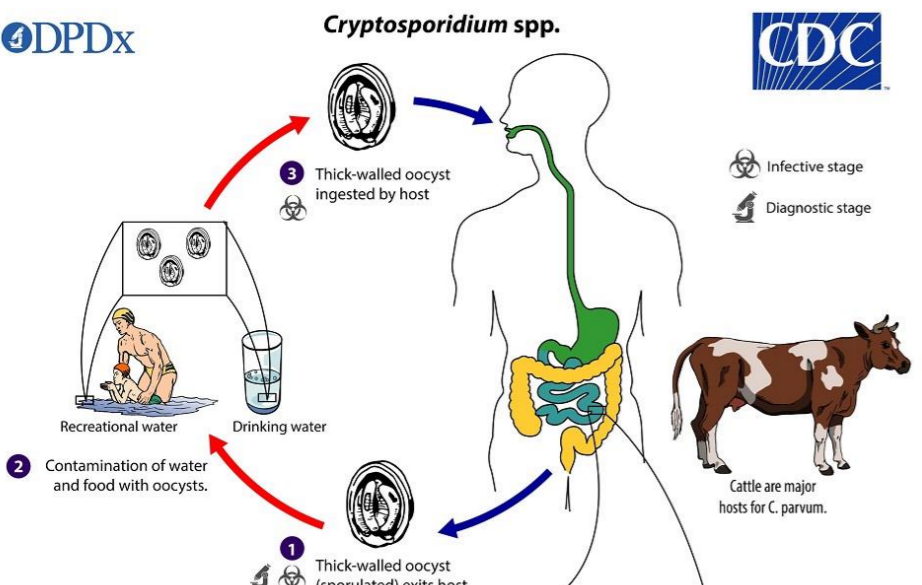
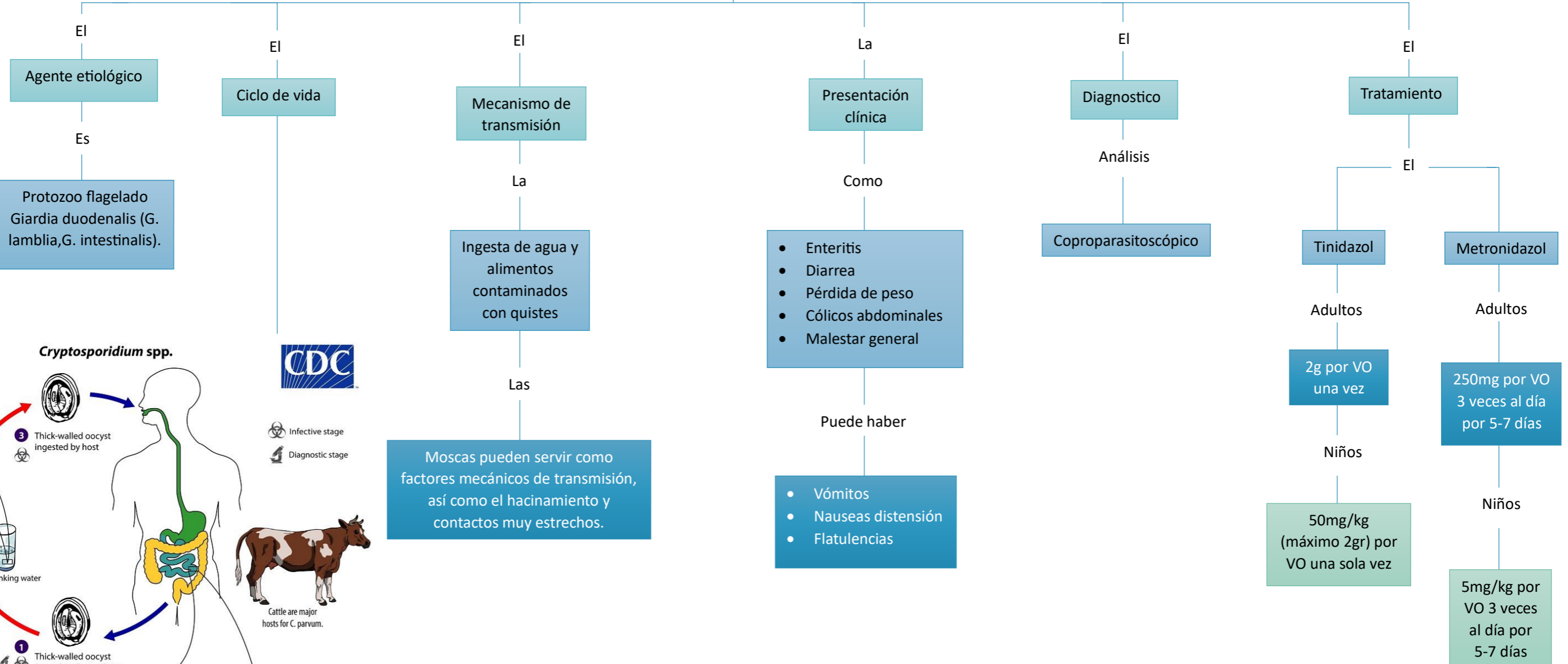
Enfermedad de Chagas

La Enfermedad de Chagas o tripanosomiasis americana es una zoonosis



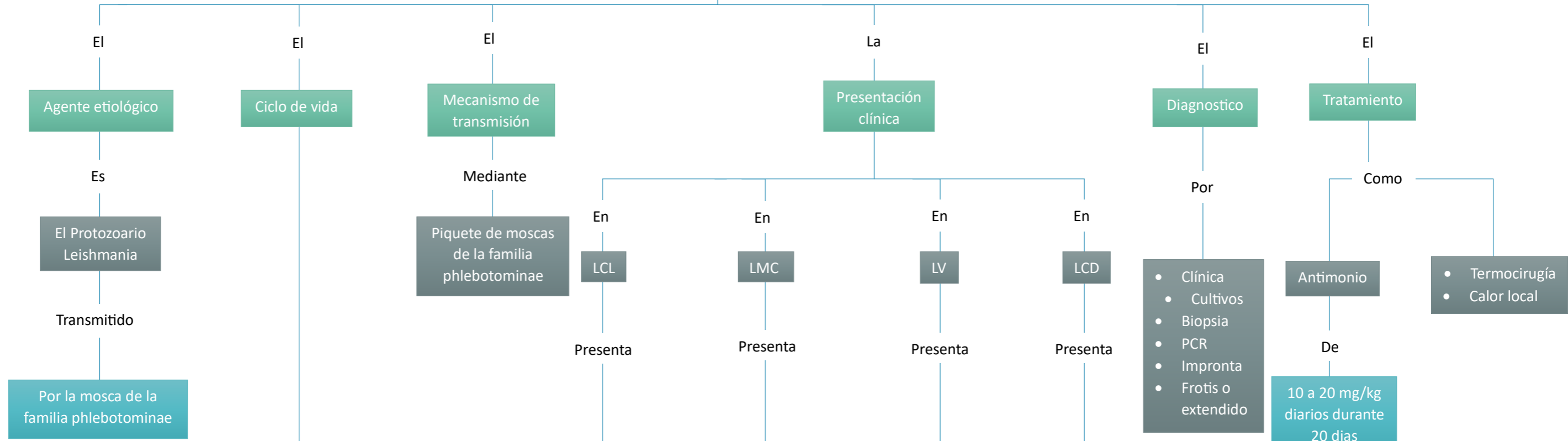
Giardiasis

La giardiasis es una infección por protozoos presente en todo el mundo, y es la infección parasitaria intestinal más frecuente



Leishmaniasis

Enfermedad infecciosa que en parte de África y Asia la transmisión es antroponótica y en las Américas el patrón de transmisión es zoonótico.



Mácula en el sitio de la picadura que dura 1 a 2 días, la mácula evoluciona a pápula, que dura unos 4 días como promedio

- Granuloma del tabique
- Cavidad oro-nasal y faringe
- Obstrucción nasal
- Prurito o dolor
- Costras sero-hemáticas
- Rinorrea mucosanguinolenta o hemorragia

- Fiebre intermitente
- Malestar general
- Pérdida de peso
- Anorexia
- Molestia en HD
- Pancitopenia

- Pápula en la piel
- Nódulos hiperpigmentados o placas, con abundantes parásitos

Nifurtimox

