



**Universidad Del Sureste Medicina Humana**  
**Campus Comitán**  
**Licenciatura en medicina humana**



**Nombre del trabajo:**  
**INFOGRAFÍAS DE CHARCOT MARIE TOOTH Y OSTEOARTRITIS**

**Nombre del alumno:**  
**Carlos Omar Jacob Velázquez**

**Grado: 5**  
**Grupo: A**

**Materia: medicina de rehabilitación**

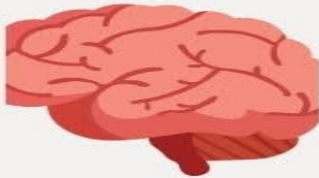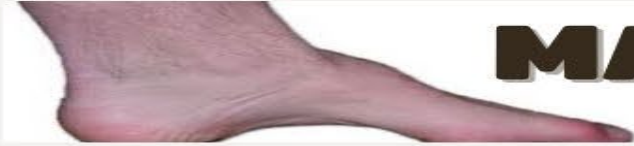**Docente:**

**Dr. Ariana Morales Mendez**

**Comitán de Domínguez Chiapas a 13 de octubre del 2023**

# CHARCOT

# MARIE TOOTH



## ¿Que es?

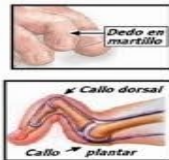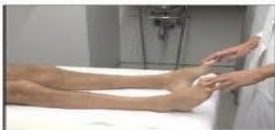Trastorno hereditario tipo neurológico degenerativo

## EPIDEMIOLOGIA



Más frecuente en hombres  
inicio de síntomas a los 10 años  
Incidencia en 1 de 2500

### Enfermedad de Charcot-Marie-Tooth DEFORMIDADES DE LOS PIES



## ETIOLOGIA

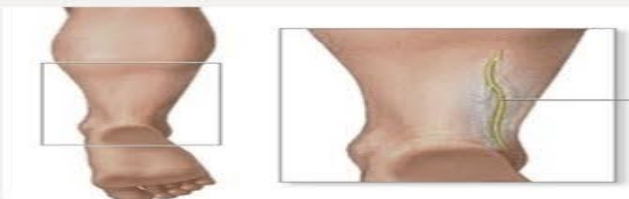Alteración gen LITA  
Mutación EGR2 cromosoma 10  
Mutación Gen CX32

## Factores de riesgo

Medicamentos usados para quimioterapias

## SINTOMAS

Debilidad en piernas, tobillos  
Perdida de masa corporal en piernas y pies  
Menor capacidad para correr

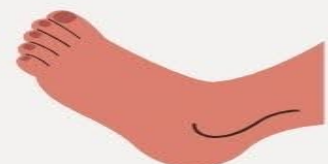

## DIAGNOSTICO

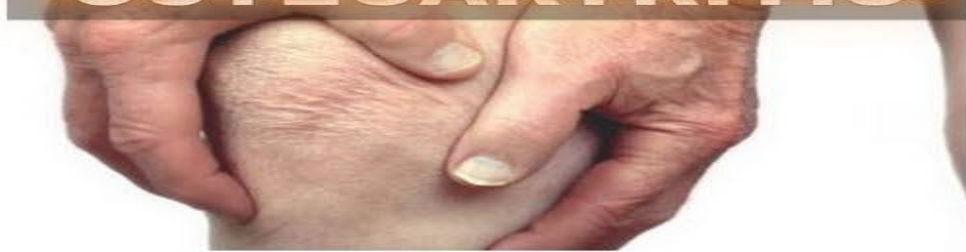BIOPSIA DE NERVIO SURAL  
MAPEO GENÉTICO

## TRATAMIENTO

Fisioterapia  
Acido ascórbico con amiodarona,  
metronidazol, nitrofurantoina



# OSTEOARTRITIS



## ¿QUÉ ES?

Trastorno que afecta las articulaciones móviles caracterizado por el estrés celular

## FACTORES DE RIESGO

Edad, Sexo Genética; Obesidad, Debilidad muscular; Traumatismo y actividad física

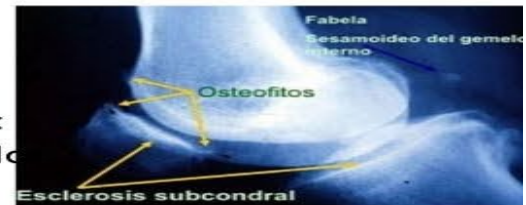


## EXPLORACION

Se evalúa la existencia de nódulos en las articulaciones interfalángicas distales y proximales, y la existencia de limitación funcional

## ESTUDIOS DE IMAGEN

Tomografía computada, ultrasonido, resonancia magnética, principal hallazgo: disminución asimétrica del espacio articular



## DIAGNOSTICO

>60 años, rigidez matutina suele durar 1 hora, no hay síntomas generalizados

## TRATAMIENTO

No farmacológico:  
Ejercicio físico  
IMC <25  
Ejercicios acuáticos  
Uso de dispositivos ortopédicos

farmacológico:  
Paracetamol  
AINES tópicos  
Opioides  
Glucosamia

