



UNIVERSIDAD DEL SURESTE
Campus Comitán

materia

CLÍNICAS QUIRÚRGICAS COMPLEMENTARIAS

docente

DRA. ADRIANA BERMUDEZ AVENDAÑO

alumna

YESSICA GUSMÁN SÁNTIZ

grado y grupo

7MO A

PATOLOGÍA
DE
OÍDO EXTERNO

Pericondritis

DEL PABELLÓN AURICULAR

DEFINICIÓN

Inflamación de piel-tejido que rodea al cartílago

ETIOLOGÍA

P. Aeruginosa
+ común

- Traumatismo-perforación-picadura
- Quemaduras
- Heridas quirúrgicas
- Congelación

CLÍNICA

- Dolor
- Eritema-edema
- Abscesos pericóndricos
- Necrosis



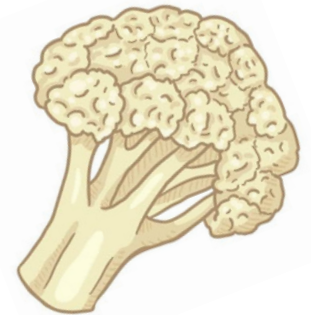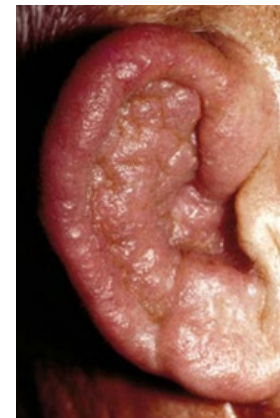deformidad

Oreja en coliflor

TRATAMIENTO



- ATB
- Drenaje de absceso
Cipro o aminoglucósido



Pericondrio: capa de tejido del cartílago


Erisipela

DEFINICIÓN

Dermoepidermitis del pabellón y región periauricular
infección bacteriana

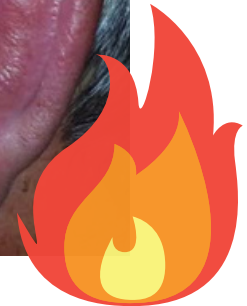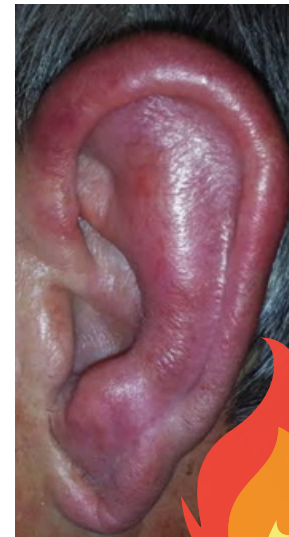
ETIOLOGÍA

- Heridas en piel **S. Pyogenes**
EBHA y S. Aureus + común



CLÍNICA

- Eritema →
- Calor
- Bordes elevados
- Fiebre
- Adenopatías satélites



TRATAMIENTO

- ATB
**Cloxacilina, amoxicilina/Ac.
Clavulánico, clindamicina**

Resistencia: vancomicina

Forúnculo del oído

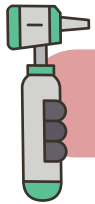OTITIS EXTERNA CIRCUNSCRITA

DEFINICIÓN

Infección de una glándula pilosebácea del CAE

ETIOLOGÍA

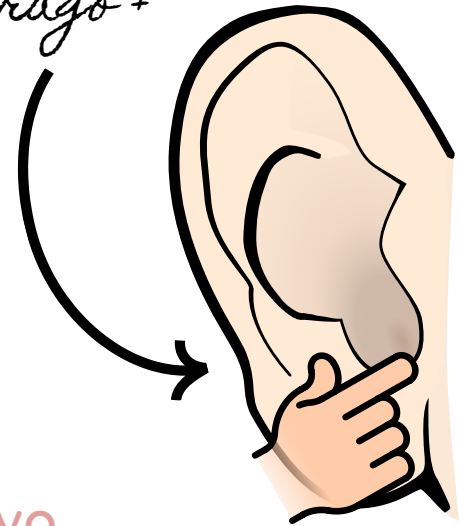
S. Aureus + común



CLÍNICA

- Otalgia
- Otorrea **en caso de fístula**
- Edema **otoscopia**

Signo del trago + dolor



TRATAMIENTO

- ATB
Cloxacilina, amoxicilina/Ac. Clavulánico VO
Mupirocina o bacitracina tópica

Otitis externa

DIFUSA BACTERIANA

DEFINICIÓN

Dermoepidermitis de la piel del CAE

ETIOLOGÍA

pH y humedad

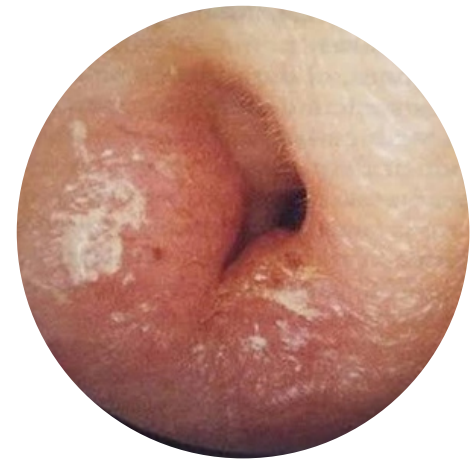- Bacterias gram - **P. Aeruginosa + común, S. Aureus**
- Piscinas → *otitis del nadador*
- Cotonetes

Profilaxis: gotas de vinagre



CLÍNICA

- Otalgia intensa
- Otorrea escasa líquida
- Signo del trago +
- Edema → **hipoacusia**



TRATAMIENTO

- ATB tópico
- AINES/paracetamol
- Secar CAE

CAE: Canal Auditivo Externo

Otitis externa

MALIGNA-NECROTIZANTE

DEFINICIÓN

Dermoepidermitis de la piel del CAE
NO es tumoral

RIESGOS

- Anciano diabético
 - Inmunocomprometidos
- P. Aeruginosa + común**



CLÍNICA

- Otalgia intensa
- Otorrea persistente que no responde al tx
- Tejido de granulación **otoscopia**
- Pólipos o esfacelos
- Necrosis
- Daño a pares craneales **parálisis**

TRATAMIENTO

- ATB IV prolongada (6sem)
Imipinem, meropenem, cipro, ceftazidima o cefepime

Zóster ótico

SÍNDROME DE RAMSAY HUNT

DEFINICIÓN

Infección del nervio facial (VII)

ETIOLOGÍA

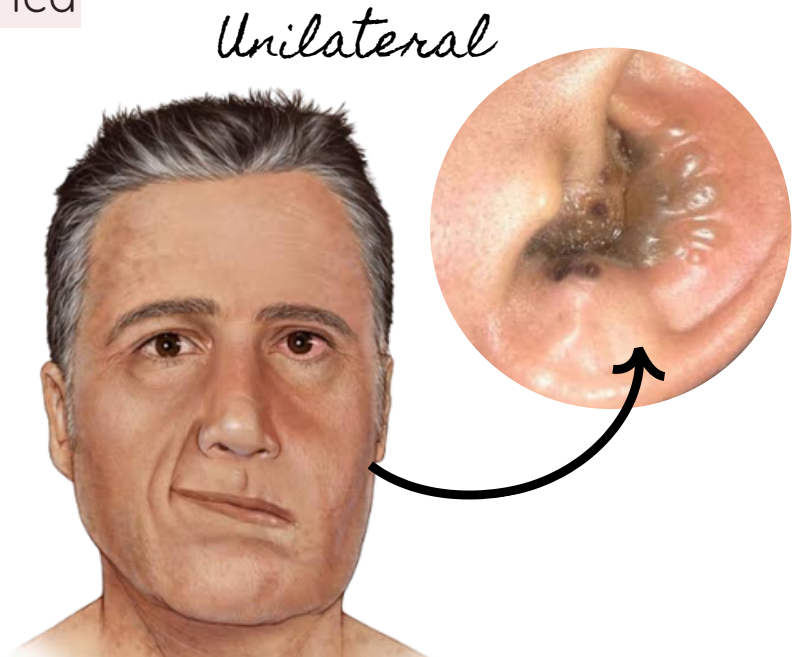
- Virus de **varicela zóster** o citomegalovirus
Herpes tipo 3 **Herpes tipo 5**

CLÍNICA

- Vesículas en CAE
- **Parálisis facial periférica**
- Otagia
- Vertigo e hipoacusia
Afección al VIII par

TRATAMIENTO

- Corticoides
- Antivirales **Aciclovir**
- Pomada ATB
evitar sobreinfección



Otomycosis

HONGOS

DEFINICIÓN

Infección del CAE por hongos

ETIOLOGÍA

- Uso de ATB prolongado
- Humedad del CAE
- Otitis externas previas

Aspergillus Spp
Cándida Albicans

CLÍNICA

- Prurito intenso
- Otorrea grumosa blanquecina
- Hifas color blanquecino o negruzcas

Cándida **Aspergillus**

TRATAMIENTO

- Limpieza de secreción
- Antifúngicos tópicos

