



Johana Nazareth Vázquez Flores

Dra. Adriana Bermudez Avendaño

Clínicas quirúrgicas

7mo A

Comitán de Domínguez Chiapas a 24 de Noviembre del 2023

Generalidades de T&O

RAMA DE LA MEDICINA QUE SE DEDICA AL ESTUDIO DE LAS LESIONES DEL APARATO LOCOMOTOR

Generalidades de tejido oseo

Tejido conjuntivo con matriz extracelular

Principal mineral fosfato de calcio

Almacén de calcio y fosfato

Principal componente de la matriz osea

Colágeno tipo I (+) tipo V (-)

Proceso de consolidación

Formación del hematoma

Formación del callo de fx

Osificación del callo de fx

Remodelación

Factores que intervienen

IL-6/IL-1/TGFβ/PDGF

Según lesión tisular

Fracturas cerradas

Fracturas abiertas

Clasificación de fracturas

Según energía disipada

Alta energía

Baja energía

Mecanismo de lesión

Directo

Afecta sin mediar interposición al segmento involucrado

Indirecto

La lesión es producida a distancia del punto de ingreso a la fuerza

Extensión del trazo

Completa/Incompleta

Localización

Diafisarias

Metafisarias

Epifisarias

COMPLICACIONES GENERALES

Shock

Embolismo

TEP

Hemorragia

Sintomas
-Hipoxemia <60
-Depresión del SNC
Petequias
Embolismo retiniano

Prevención y
tratamiento

Inmovilización precoz
Buena hidratación
Tto de edema pulmonar

EMBOLIA GRASA

Se trata de un cuadro que aparece después de fracturas cerradas

RETARDOS DE CONSOLIDACIÓN

Elentecimiento en la formación del callo

PSEUDOARTROSIS

Aparición de una pseudoarticulación con una neocapsula y líquido sinovial interpuesto en los fragmentos

SINDROME COMPARTIMENTAL

FISIOPATOLOGÍA

Aumento de la presión intersticial que conlleva a un círculo vicioso

CUADRO CLÍNICO

Dolor

Parestesias

Presión

Palidez

Pérdida de pulso

CAUSAS INTRINSECAS

Fracturas

Luxaciones

Hemorragias

Edema

Hipertrofia

CAUSAS EXTRINSECAS

Vendajes, yesos y férulas

Compresión

Cierre a tensión

Generalidades del tratamiento

> TRATAMIENTO CONSERVADOR

Fractura sin criterios quirúrgicos

> VENTAJAS

Sin riesgo inherente a la cirugía

> DESVENTAJAS

Mayor tasa de pseudoartrosis

> PLACA

Lorem ipsum dolor sit amet, consectetur adipiscing elit, sed do eiusmod tempor incididunt ut labore et dolore magna aliqua.

> VENTAJAS

Estabilidad primaria
Desaparición inmediata del dolor
Comienzo precoz de rehabilitación

> DESVENTAJAS

Necesidad de retirada
Inherente a la cirugía

> ENCLAVADO INTRAVASCULAR

Lorem ipsum dolor sit amet, consectetur adipiscing elit, sed do eiusmod tempor incididunt ut labore et dolore magna aliqua.

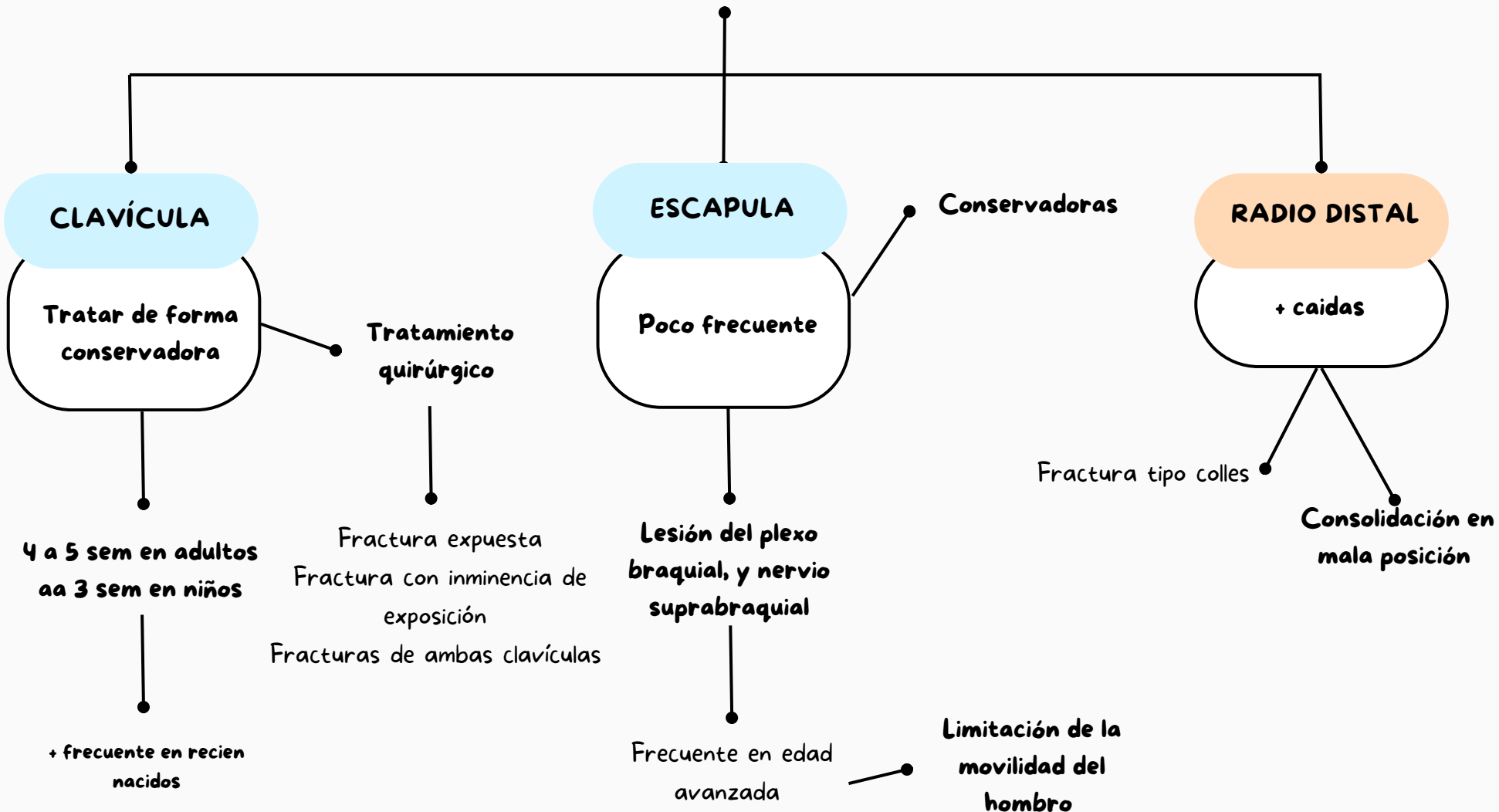
> VENTAJAS

Baja tasa de infección
Menor tasa de pseudoartrosis

> DESVENTAJAS

Necesidad de retirada

Fractura de miembro superior



Fractura de miembro inferior

PELVIS

Formado por

Huesos sacros

Huesos iliacos

Existen fracturas

Inestables

Accidentes de tráfico

Estables

Caidas al suelo

Edad avanzada

ACETABULO

Traumatismo de alta energía

Se asocian a luxaciones de cabeza femoral

Se trata de forma conservadora

Clasificación de garden

Fracturas desplazadas

Fractura intracapsulares

Fracturas inestables

Cuando se indica cx

EXTREMIDAD PROX DEL FEMUR

Frecuente en ptes de edad avanzada

Fracturas extracapsulares