



Nombre del Alumno: Maricruz Elizama Méndez Pérez

Parcial: 3 ro

Nombre de la Materia: Clínicas Quirúrgicas complementarias

Nombre del profesor: Dra. Adriana Bermudez Avendaño

Nombre de la Licenciatura: Medicina Humana

Semestre: Séptimo

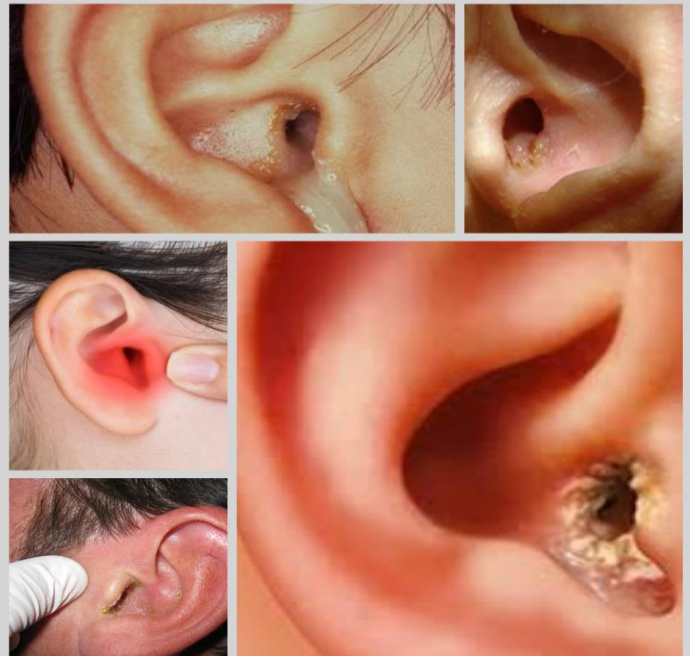OTITIS EXTERNA AGUDA

Edermoepidermitis de la piel de la CAE, producidas por bacterias gramnegativas

- S. aureus
- Gramnegativos (p. aeruginosa)

Trago + otoscopia

Topico: quinolonas, aminoglucosidos



OTITIS MEDIA AGUDA (OMA)

Infeccion aguda de la mucosa que tapiza las cavidades del oido

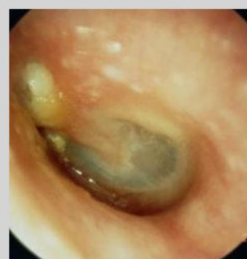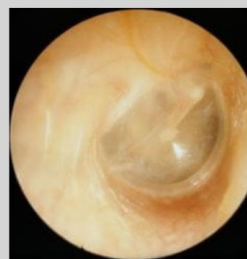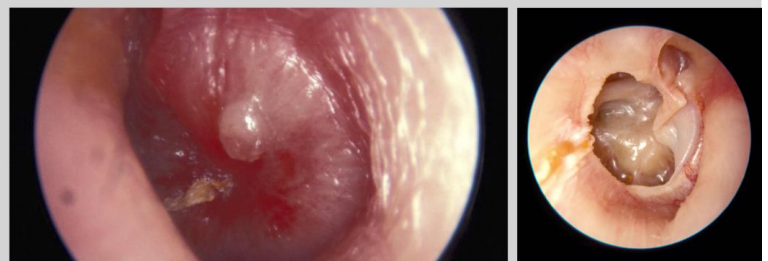
Infecciones monbacteriana

- Streptococcus pneumoniae 35%
- H. influenzae 25%
- M. catarrhalis 13%
- S. pyogenes 4%

+ 6 mese y 3 años

Otoscopia
Amoxicilina o Amixcilina- acido clavulánico
(Fase de coleccion)

Otoscopia + clinica,
Añadir antioterapia topica
(Fase de otorrea supurativa)



Otitis Media Aguda

Diagnóstico diferencial:

