



NOMBRE DEL ALUMNO: Juan Carlos
López Gómez

NOMBRE DEL PROFESOR: Dr. Jose
Eduardo Cruz Dominguez.

NOMBRE DEL TRABAJO: historia clínica .

PASIÓN POR EDUCAR

MATERIA: clínicas complementarias

GRADO: septimo semestre grupo A

Comitán de Domínguez Chiapas a 13 de octubre de 2022

Historia Clínica

Ficha de identificación

Nombre: Celina Pérez Vázquez. Edad: 60 años

Sexo: Femenina

Domicilio: Carr. Lagos de Montebello – trinitaria, Barrio San José La Trinitaria Chiapas

Fecha de nacimiento: 26/02/1963

Religión: católico

ocupación: Ama de casa (jubilada)

Lugar de nacimiento: La Trinitaria Chiapas.

Estado Civil: Casada

Escolaridad: Universidad

Teléfono: 963 109 18 21

Tipo de sangre: O+

Motivo de consulta

Seguimiento de Control diabetes mellitus tipo 2.

Antecedentes Personal No Patológico

Casa: Propia

Zona Rural

Tipo de vivienda: Piso. Loseta

Pared: Block

Techo: Losa

N.º de Habitaciones: 1 cuarto, 1 cocina, 1 baño y 1 sala.

Tipo de familia: Nuclear 3 Habitantes.

Servicios: Agua Potable: Si

Drenaje: Si

Recolección de desechos: 3 veces a la semana

Transporte: Vehículo Propio

Zoonosis: no cuenta con animales domésticos.

Alimentación: La alimentación por recordatorio de 24 horas es adecuada, en calidad, cantidad supervisado por su nutrióloga.

Esquema de vacunación: esquemas completos de tétanos

Refuerzo de influenza diciembre 2022

2 dosis Aztra Seneca contra COVID 19

Recreación: realiza ejercicios aeróbicos recomendado por su médico.

Antecedentes Heredo familiares

Padre. Finado desconoce la causa de muerte.

Madre: Finado a causa de complicaciones DM tipo 2

Hermanos: vivos aparentemente sanos

Antecedentes gineco obstétricos

Menarca 12 años gestas 5 partos 5 niños vivos menopausia a los 55 años.

Antecedentes personales patológicas:

Refiere ser alérgica a la penicilina con antecedentes de hospitalización hace 5 años con complicaciones en la vía aérea, Diabetes mellitus tipos 2 con 10 años de evolución, bajo tratamiento Sitagliptina/metformina 2.5/800 mg 1 tableta cada 12 horas. histerectomía debido a la presencia de un carcinoma in situ el 22 de octubre del 2022 sin complicaciones, transfusiones sanguíneas negadas.

Enfermedad actual

Diabetes mellitus tipo 2

Revisión de sistemas

1. Respiratorio

No presenta enfermedad aparente

2. Circulatorio

No presenta enfermedad aparente

3. Aparato digestivo

No presenta enfermedad aparente

4. Aparato urogenital

No presenta enfermedad aparente

5. Sistema endocrino

No presenta enfermedad aparente

6. Sistema nervioso

No presenta enfermedad aparente

7. Sistema locomotor

No presenta enfermedad aparente

8. Órganos de los sentidos

No presenta enfermedad aparente.

Examen físico

Signos vitales: T/A 110/80 FC 80 lpm FR 18 rpm TEM 36.5°C glucosa capilar 115mg/dl saturación; 98 % talla 160 cm peso: 55 kg. IMC: 21.5

Paciente femenina de 60 años consciente, orientada en 3 esferas, Glasgow 15/15, con buena coloración de tegumentos, cabeza normocéfalo sin endostosis, ni exostosis, cabello grueso con adecuada implantación, resistente y buena hidratación, pupilas isocóricas reactivas a la luz, pabellón auricular sin presencia de lesiones, simétricos y buena implantación, sin secreciones visibles conducto auditivo poca presencia de cerumen en buenas condiciones, membrana timpánica aperlada intacta, nariz simétrica no dolorosa ala palpación, comisura labial conservadas, semihúmedos con buena hidratación color rosado sin lesiones piezas dentales completas sin lesiones, cuello cilíndrico simétrico sin adenopatías posición de la tráquea central ala palpación no hay rigidez ni ganglios hipertrofiados, tórax simétrico con adecuados movimientos de amplexión y amplexación se encuentran campos pulmonares con una ventilación sin presencia de ruidos patológicos, en el área cardiaca se auscultan ruidos cardiacos con buen ritmo e intensidad sin presencia de ruidos patológicos, abdomen plano no presenta dolor ala palpación, no signos de irritación peritoneal, peristalsis presente, extremidades inferiores integras móviles, sin presencia de edemas pulsos distales presentes con fuerza y sensibilidad conservada, reflejos de estiramiento muscular adecuada sin cambios estructurales. Extremidades superiores íntegros con pulsos distales íntegros con fuerza y sensibilidad conservada.

Laboratorios

Solo presenta laboratorio de BH y glucosa con resultado de 129 mg/dl

Se solicita Química sanguínea completa, hemoglobina glucosilada. Ego.

DIAGNOLAB

Laboratorio de Análisis Clínicos



QFB ERICK LURIA PEREZ
Ced. Prof. 09174846 UNACH



URGENCIAS 963 167 81 89

PACIENTE: PEREZ PEREZ CELINA

REGISTRO: 092-22

DOCTOR: A QUIEN CORRESPONDA

FECHA: 20/10/2022

BIOMETRIA HEMATICA

	RESULTADO	REFERENCIA
LEUCOCITOS (WBC)	9200 U/L	5.000 - 10.900 u/L
Lymph	2.4 u/L	0.0 - 4.1 $\times 10^3$ u/L
Mid	0.8 u/L	0.6 - 1.8 $\times 10^3$ u/L
Gran	6.4 u/L	2.0 - 7.8 $\times 10^3$ u/L
ERITROCITOS (RBC)	5.04 M/u L	4.20 - 6.30 M/u L
HEMOGLOBINA (HGB)	14.5 g/dL	12.0 - 18.0 g/d L
HEMATOCRITO(HCT)	43.9 %	37.0 - 51.0 %
MCV	87.1 fL	80.0 - 97.0 f L
MCH	28 pg	26.0 - 32.0 pg
MCHC	33 g/dL	31.0 - 36.0 g/d L
PLAQUETAS (PLT)	245.000 u/L	140.000 - 440.000 u/L
	20 %	LINFOCITOS
	1 %	MONOCITOS
	2 %	EOSINOFILOS
	0 %	BASOFILOS
	77 %	SEGMENTADOS
	0 %	BANDAS

COMENTARIOS: NORMOCITOS, PLAQUETAS NORMALES

EQUIPO UTILIZADO: CO HEMATOLOGY ANALYZER

LAS CÉLULAS REPORTADAS EN VALORES ABSOLUTOS SON DATOS POR IMPEDANCIA

LAS CÉLULAS REPORTADAS EN VALORES ABSOLUTOS SON DATOS POR IMPEDANCIA

MATRIZ

** MOLDEO BANDAS: MONOCITOS, EOSINOFILOS, BASOFILOS E INMADURAS

Calle Central Poniente, Entre 4ª. y 5ª. Avenida
Contra esquina de la tienda NETO
La Trinitaria Chiapas

SUCURSAL 1


Interior de "Consultorios Villar"
Blvd. Patrocinio González, Barrio Los Ocotes
La Trinitaria, Chiapas

SUCURSAL 2

Calle Cruz Sierra, Frente A La Clínica Del IMSS,
Colonia El Triunfo
La Independencia, Chiapas

DIAGNOLAB

Laboratorio de Análisis Clínicos



QFB ERICK LURIA PEREZ
Ced. Prof. 09174846 UNACH

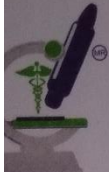

URGENCIAS 963 167 81 89

PACIENTE:	PEREZ PEREZ CELINA	REGISTRO:	092-22
DOCTOR:	A QUIEN CORRESPONDA	FECHA:	20/10/2022
ESTUDIO:	GLUCOSA	MUESTRA:	SANGRE

	RESULTADO	REFERENCIA
GLUCOSA	* 129 mg/dl	70 - 110 mg/dl

OBSERVACIONES:



LABORATORIO DE
PATOLOGÍA DIAGNÓSTICA

• LABORATORIO DE PATOLOGÍA DIAGNÓSTICA •

• Dr. Román Morales Sánchez •

- CEDULA PROFESIONAL 2341827
- CEDULA DE ESPECIALIDAD 3626014
- POST GRADUADO DE LA UNAM
- RECERTIFICADO POR EL COMMAP No. 736

PACIENTE: CELINA PEREZ PEREZ. **ESTUDIO:** CD-4471-22
EDAD: S/EDAD **SEXO:** FEMENINO **RECEPCION:** 21-09-22
MEDICO TRATANTE: DRA. MARIA DEL ROCIO ALFARO FUENTES. **REPORTE:** 22-09-22

RESUMEN CLINICO:

Antecedentes gineco-obstétricos: FUM: 02/2005, G: V, P: V, leucorrea, citología de control.

DESCRIPCION MACROSCOPICA:

Se recibe una laminilla de citología cervical para teñir con la técnica de papanicolaou.

CALIDAD DE LA MUESTRA: ADECUADA (Presencia de células de la zona de transformación)

CELULAS SUPERFICIALES:	10	REACCION INFLAMATORIA:	+++
CELULAS INTERMEDIAS:	80	FLORA BACTERIANA:	MIXTA ++
CELULAS PARABASALES:	10	HONGOS:	NO SE OBSERVAN
CELULAS BASALES:	00	PARASITOS:	NO SE OBSERVAN
VALOR ESTROGENICO:	50		


El extendido citológico, muestra abundantes células de epitelio plano con predominio de intermedias, además de células endocervicales y de metaplasia escamosa inmadura asociada a cambios reactivos, en otros campos se observan grupos sincitiales con atipia, caracterizados por células de núcleos pequeños y grandes, hipercromáticos, de cromatina fina y gruesa, con anisonucleosis, pérdida de la polaridad nuclear y escaso citoplasma, se acompañan de polimorfonucleares en abundante cantidad y moderada flora bacteriana cocobacilar.

INTERPRETACION/RESULTADO: CITOLOGIA CONVENCIONAL CON:

- I. CARCINOMA IN SITU. (LESION INTRAEPITELIAL ESCAMOSA DE ALTO GRADO) SISTEMA BETHESDA.
- II. REACCION INFLAMATORIA EN ABUNDANTE CANTIDAD.
- III. FLORA BACTERIANA MIXTA EN MODERADA CANTIDAD.

NOTA: Se sugiere estudio colposcópico con toma de biopsia de la zona de transición y canal endocervical.

ATENTAMENTE


DR. ROMÁN MORALES SANCHEZ
ANATOMOPATOLOGO.