



**JESUS EDUARDO GOMEZ FIGUEROA**

**DR. JESUS EDUARDO CRUZ DOMINGUEZ**

**MEDICINA HUMANA**

**CLINICAS MEDICAS COMPLEMENTARIAS**

**7 A**

**CIRROSIS HEPATICA**

# ESTEATOSIS HEPÁTICA.

Patología silenciosa que se produce por una acumulación de grasa excesiva en el tejido hepático (hepatocitos). Puede ir acompañada de inflamación y puede presentarse o no fibrosis y si esta progresa, un 20% puede culminar en cirrosis.

Asociada a Síndrome Metabólico:

- Resistencia a la insulina
- Exceso de peso
- Diabetes
- Dislipidemias
- HTA

Causante principal:

Carbohidratos refinados

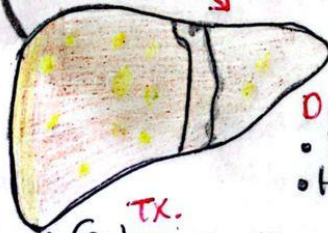
Habitos y conductas alimentarias inadecuadas:

- Consumo excesivo de productos muy procesados
- ↑ de azúcares
- ↑ de sal

- Jarabe de maíz
- Grasas saturadas animales y vegetales

- Diagnóstico:
- Ultrasonido ✓
  - TAC
  - Imagen por resonancia magnética (IRM)
  - HC
  - Elevación leve a moderada de aminotransferasas

La grasa se acumula en gotas dentro de las células del hígado



Tx. Cambios en el estilo de vida  
 Pioglitazona  
 Metformina  
 Vit E.

# CIRROSIS HEPÁTICA

Enfermedad asociada a la falla hepática. Se caracteriza por un proceso difuso de fibrosis y la conversión de la arquitectura normal en una estructura nodular anormal. USG convencional hepática

Solicitar: • PTH • USG doppler

Dx: Asintomático (40%)

Datos inespecíficos:

- Anorexia
- ↓ peso
- Obesidad
- Fatiga
- Osteoporosis

Solicitar: Bili, QS, gasometría

Tx: Diuréticos, espironolactona, amibrida

• Paracetamol evacuados

- Lactulosa
- Lactulosa

Fx de riesgo:

- Infección crónica por virus de la H. B y C
- Enf. autoinmunes
- Enf. metabólicas genéticas
- Obstrucción biliar
- uso crónico de AINES

CS Escaneado con CamScanner