



Nombre del alumno:

Yessica Guzmán Sántiz

Nombre del profesor:

Dr. Jesús Eduardo Cruz Domínguez

Nombre del trabajo:

INSUFICIENCIA HEPÁTICA CRÓNICA

Materia:

Clínicas médicas complementarias

Grado:

7°A

HIGADO

definición

afección en la que se acumula grasa en el hígado

potencialm. REVERSIBLE

(esteatosis) **graso**

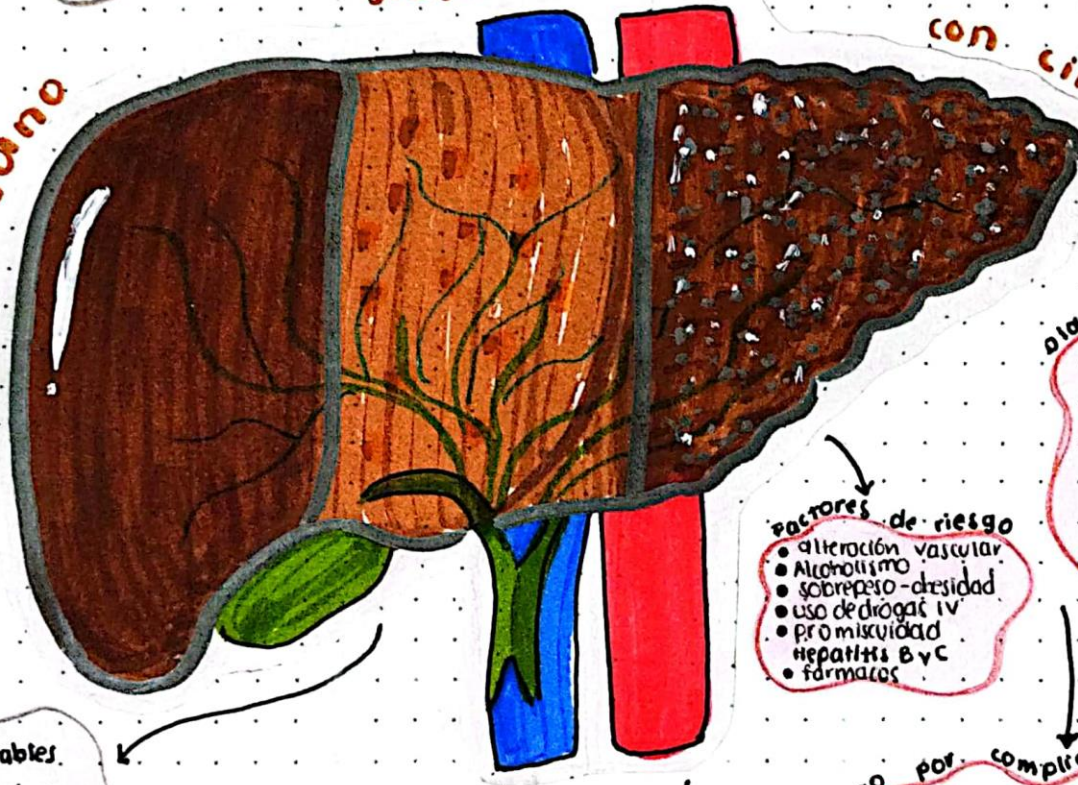
diagnóstico

- Mayormente asintomáticos
- Fatiga, malestar general y dolor abd. "vago" en CSD
- PPH aminotransferasas leve-mod., ↑ ferritina, rel. ASAT
- imagen = BIOPSIA (estándar de oro) USG (tra elección); hepatomegalia

factores de riesgo

- colesterol alto
- triglicéridos ↑
- obesidad
- Síndrome metabólico
- DM2
- Hipertensión
- edad avanzada
- grasa corporal concentrada en abdomen
- Apnea del sueño
- hipopituitarismo
- Alcohol

Suena



con **cirrosis**

IRREVERSIBLE

diagnóstico

- Clínica inespecífica
- erupos graves: ictericia, ascitis, asterix, eritema palmar, telangiectasias, hepatosplenomegalia
- EH, PPH, IPT
- USG y endosco

≡ CHILD PUGH ≡

factores de riesgo

- alteración vascular
- Alcoholismo
- sobrepeso-obesidad
- uso de drogas IV
- Promiscuidad Hepatitis B y C
- fármacos

tratamiento

- Factores modificables:**
- Bajar de peso
 - cuidado de la dieta
 - ↑ actividad física
 - No alcohol, evitar medicam.
- vit. E
- control de los FR

⚠️ **Almisis**
Ca

definición

Es todo lo final de la enfermedad hepática

FIBROSIS + estructura nodular anormal

No es exclusivo de enf. hepática

tratamiento por complicación

- EH lactulosa VO o NG enemas de lactulosa
- Ascitis Espironolactona, Furosemida, Albúmina
- varices esofágicas:
 - obli vía:
 - hidratación
 - transfusión
 - vasoactivos:
 - terlipresina
 - octreotide

Cirrosis

Definición

"etapa final"

Es una enfermedad asociada a falla hepática, caracterizada por un proceso de **fibrosis** y la conversión de la arquitectura normal en una estructura nodular anormal.

Factores de riesgo

- Uso de drogas IV
- Promiscuidad sexual

Hepatitis B & C

⚠️ vigilar → obstrucción biliar
alteración biliar
medicamentos hepatotóxicos
Alteración vascular

No es exclusivo de enf. hepática

Diagnóstico

etapas tempranas

es inespecífico

- Anorexia
- Pérdida de peso
- Debilidad & fatiga
- osteoporosis

descompensada

- Ictericia
- Ascitis
- Asterixis
- Hepato-esplenomegalia
- Ginecomastia
- Eritema palmar
- Telangiectasias

escala

Child Pugh

pronóstico de hepatopatía crón.

critérios	1	2	3
B ilirrubina	<2	2-3	>3
A scitis	ausente	suprimida con tx	refractaria
T iempos de protrombina	<4	4-6	>6
E ncefalopatía (west haven)	ausente	grado I-II	grado III-IV
A lbúmina	>3.5	2.8-3.5	<2.8

5-6 puntos CHILD PUGH **A**

7-9 puntos " " **B**

10-15 puntos " " **C**

Biometría hemática
PFH
TPT

- endoscopia 1/2 a
- USG abdominal