



**Mi Universidad**

# **Electrocardiograma**

*Llenifer Yaquelin Garcia Diaz*

*Electrocardiograma*

*Parcial 1°*

*Cardiología*

*Dr. Romeo Suárez Martínez*

*Medicina Humana*

*5° semestre      15 de septiembre del 2023*

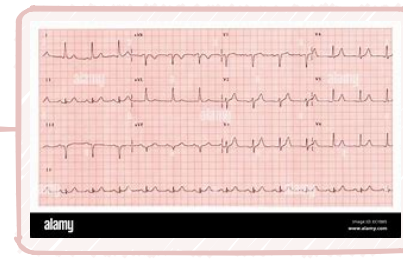
# Electrocardiograma

## Ritmo

### Regular

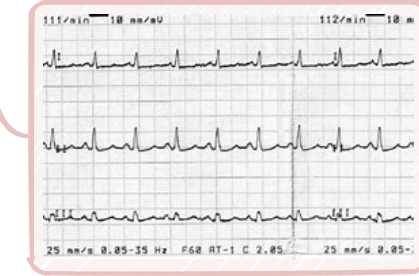
#### con onda P

Ritmo sinusal



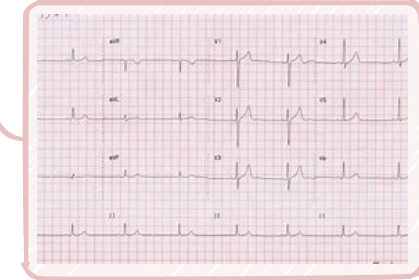
Taquicardia sinusal

tratar la causa que lo origina



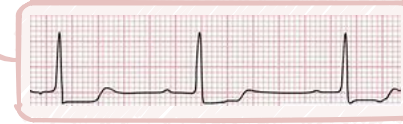Bradicardia sinusal

no necesita tratamiento



BAV 1er grado

Tx: atropina, isoproterenol



### Irregular

#### sin onda P

Taquicardia supraventricular

tratamiento

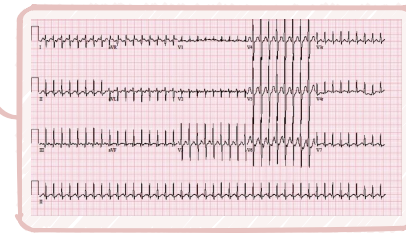
estable

masaje carotideo

adenosina 6-12 mg

inestable

cardioversión eléctrica



Taquicardia ventricular

tratamiento

con pulso

antiarrítmicos

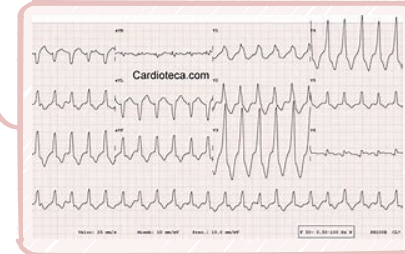
procainamida 20-50 mg

Amioradona 150 mg

sin pulso

RCP

Desfibrilación eléctrica

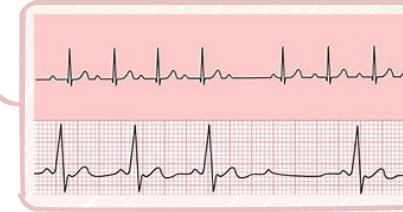


#### con onda P

BAV 2º grado

tratamiento

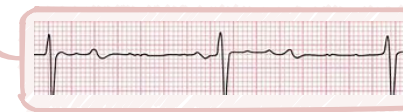
Marcapasos permanente



BAV 3º grado

tratamiento

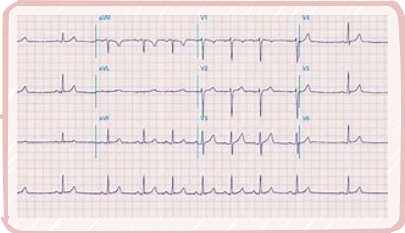
Atropina 0.5 mg



Arritmia sinusal

tratamiento

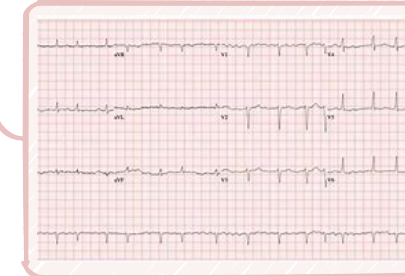
Eliminación de factores causales



#### sin onda P

Fibrilación auricular

Tx: antiarrítmicos



Fibrilación ventricular

Tx: RCP o antiarrítmicos

