



Mi Universidad

Cuadro sinóptico.

Joshua Daniel Mazariegos Pérez.

Asfisiología Forense.

3° parcial.

Medicina forense

Dr. Miguel Abelardo Ortega Sánchez

Medicina Humana

5° semestre

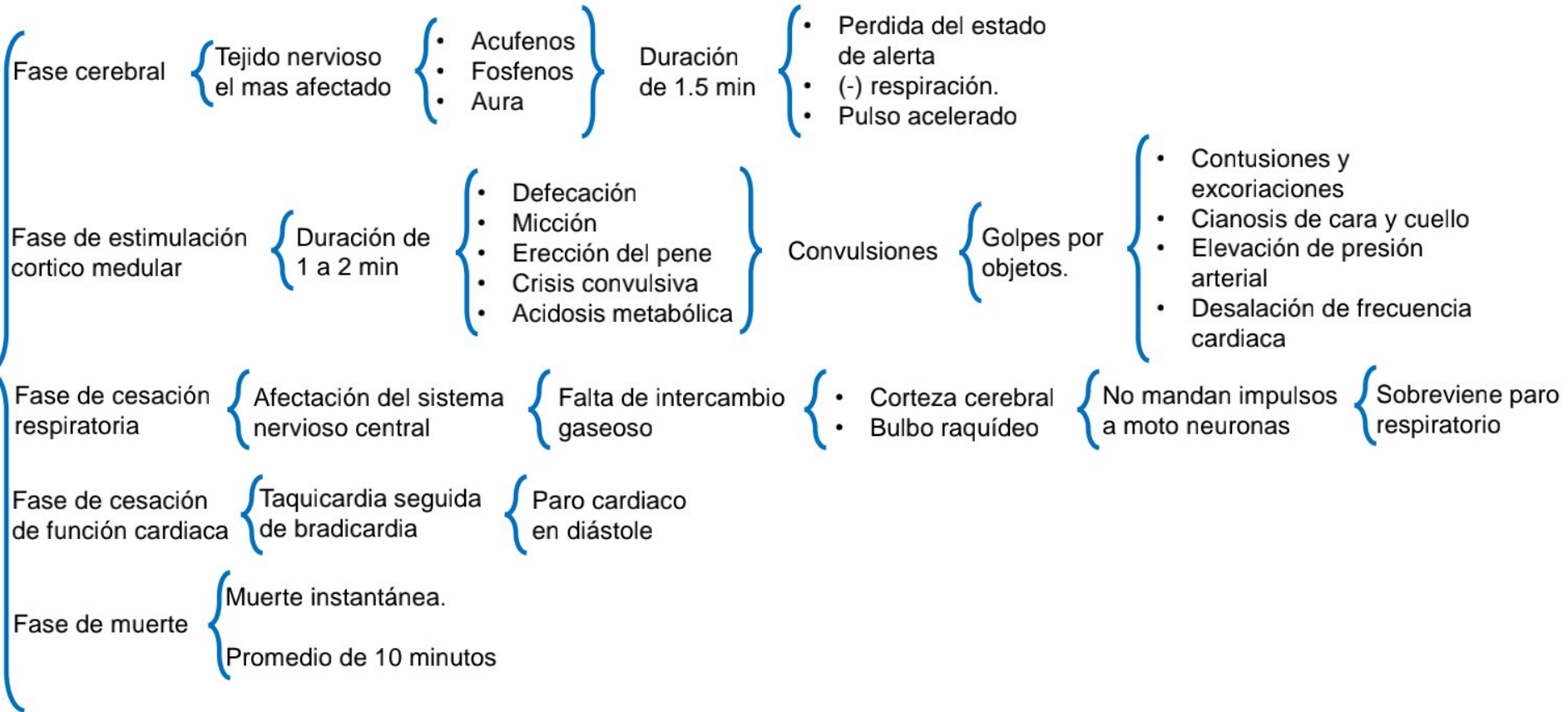
Comitán de Domínguez, Chiapas a 15 de noviembre del 2023.

Asfixiología forense

Asfixia

- Etimología { Falta de pulso
- Medicina forense o legal { Impedimento mecánico { Entrada de aire en los pulmones
- Muerte real y violenta { Interrupción definitiva { Intercambio gaseoso respiratorio { Causa externa

Fisiopatología



Asfixiología forense

Sofocación

Supresión de ingreso de aire a pulmones

{ Bloqueo mecánico de vías respiratorias superiores }

Otras causas

- Inmovilización del tórax
- Enrarecimiento del aire
- Consumo de oxígeno
- Fatiga de músculos respiratorios

Sofocación por obstrucción de orificios respiratorios

{ Ocurre en homicidios
Rara vez accidental }

{ Homicidio de recién nacido }

- Homicidio premeditado
- Homicidio accidental

Signos por obstrucción de orificios respiratorios.

- Estigmas ungueales en cara y nariz.
- Huellas de mordaza.
- Equimosis, hematomas y heridas contusas.

{ Parte interna de labios }

Signos por obstrucción de vías respiratorias.

{ Casi siempre es accidental }

{ Frecuente en menores de edad y adultos mayores }

Glotis

{ Espasmo sostenido }

Tráquea

{ Bloqueo parcial o total }

- Disminuye luz traqueobronqueal
- Asfixia

Broncoaspiración

{ Oclusión de luz traqueal y bronquial }

{ Asfixia }

Signos

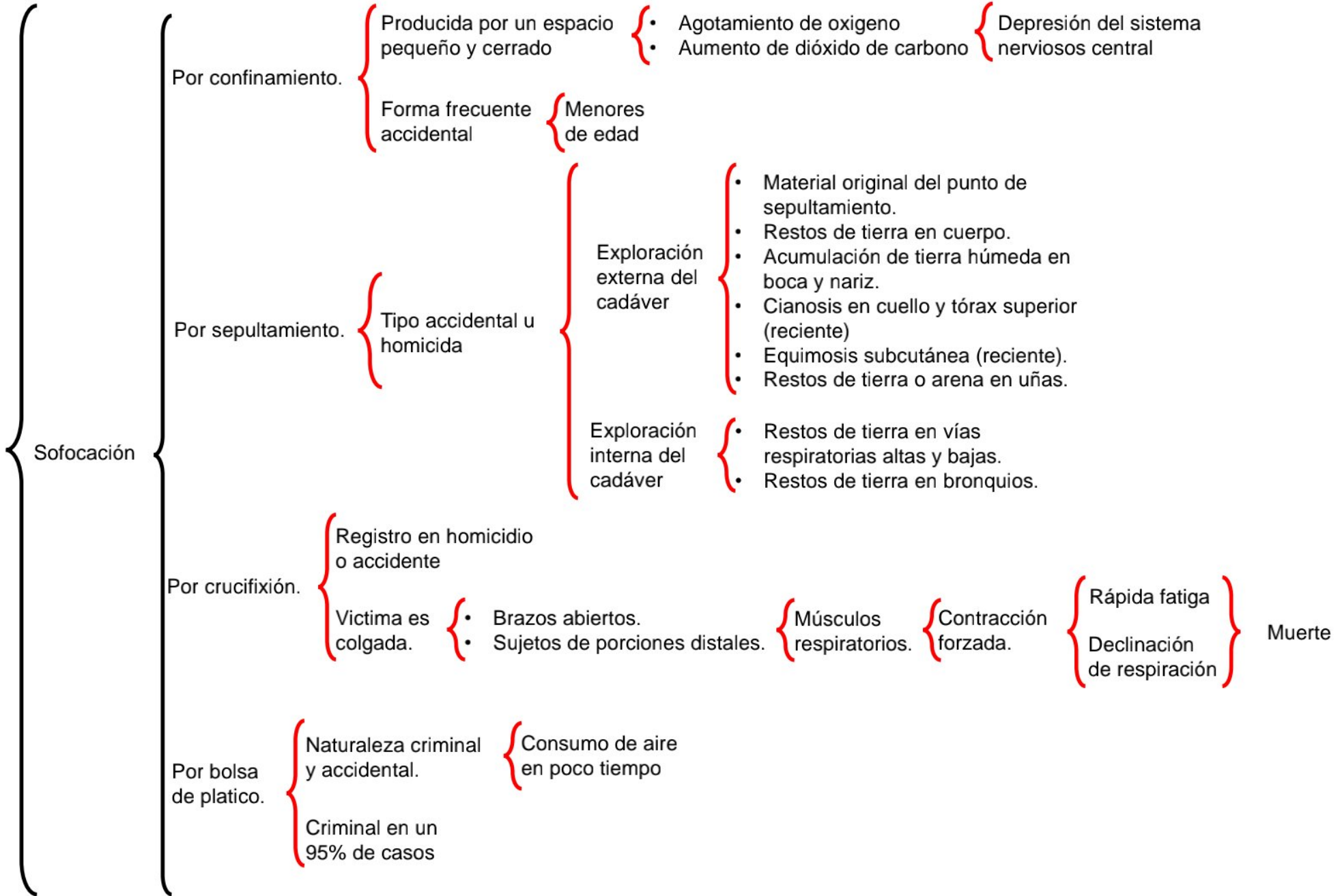
- Cianosis cervicofacial.
- Manchas de Tardieu.
- Presencia de cuerpo extraño.
- Congestión pulmonar

Por compresión toracoabdominal.

{ Casi siempre accidental }

{ Laborales
Aplastamiento de multitudes }

Asfixiología forense



Asfixiología forense

Estrangulación

Constricción alrededor o delante del cuello { Opresión del paso de aire { Suspensión súbita de respiración } Asfixia mecánica { Interrupción violenta de la circulación

Tipos de estrangulamiento { • Manual. { Resultado de riña, • Armado { asalto o celotipia

Exploración externa del cadáver { • Cianosis en cara. • Señal de estrangulación horizontal completa. • surco horizontal completo debajo de cartílago tiroides. • Marcas de presión o estigmas ungueales en parte anterior y latero externa del cuello. • Víctima presenta huellas de lucha. • Lesiones de mordeduras en la lengua.

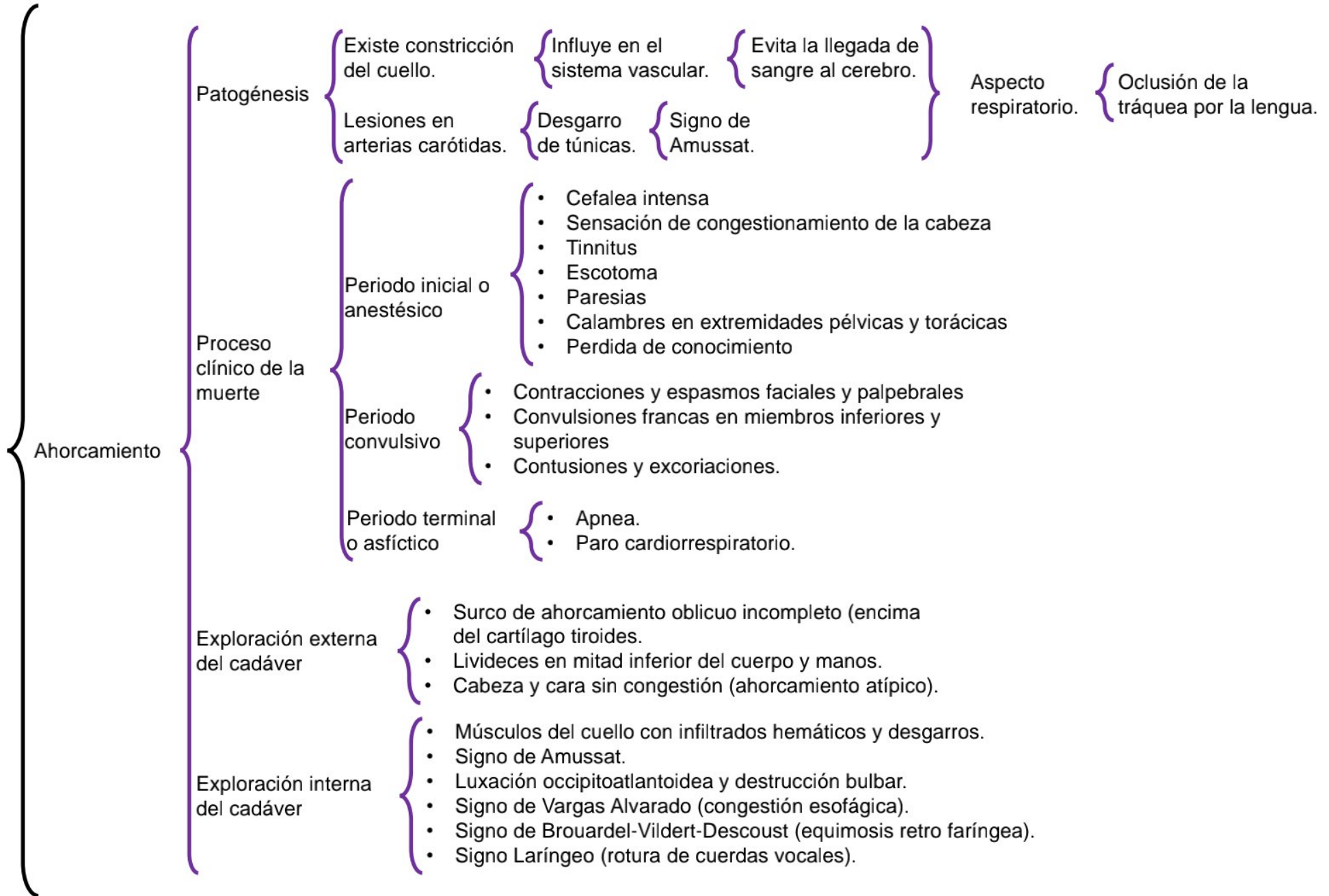
Exploración interna del cadáver { • Cuello: infiltrado hemáticos en partes blandas. • Fractura del hueso hioides y cartílago tiroides. • Pulmones congestionados. • Equimosis subpleurales (manchas de Tardieu). • Congestión de hígado, bazo y riñones.

Ahorcamiento

Cuerpo esta sujeto de una lazo { • Inserta punto fijo. { • Completa. { Cadáver en suspensión total. { Sin contacto con piso. • Tracción enérgica. { • Incompleta. { Cadáver esta en contacto con piso. • Paro de funciones vitales.

• +FCTE suicidios. { Existe ahorcamiento accidental auto • Forma accidental. { erótico. • Forma homicida.

Nudo { Típico: colocado a nivel posterior del cuello. { Atípico: colocado en otra región del cuello



Sumersión

Obstrucción del aparato respiratorio por líquido. { Reemplazo de aire por agua en pulmones.

Completa. { La víctima está sumergida en el agua totalmente.

Incompleta. { El cuerpo de la víctima se encuentra parcialmente bajo el agua.

Forma accidental. {

- Personas que no saben nadar.
- Principiantes que se lanzan de una presa.
- Intoxicación por alcohol etílico.
- Enfermos con epilepsia sin control farmacológico.

Forma suicida. { Puede cometerse en ríos, lagos o albercas.

Forma homicida. { Sumersión en recién nacidos, menores de edad y adultos sometidos a violencia.

Proceso.

Hundimiento de víctima. { Respiración de asombro e inspiración de agua.

Flotar por segundos. { Hundimiento por descoordinación de movimientos.

Respiraciones frecuentes. { Deglución de agua. { Convulsiones.

Respiraciones terminales. { Paro cardiorrespiratorio. { Muerte.

Exploración externa del cadáver. {

- Cianosis generalizada (muerte reciente).
- Hongo de espuma localizada en nariz y boca.
- Piel anserina.
- Lesiones ante mortem o post mortem.

Exploración interna del cadáver. {

- Enfisema acuoso (pulmones crepitantes).
- Manchas de Paltauf (equimosis subpleurales).
- Plancton en pulmones, médula ósea y corazón.
- Dilución de sangre en hemicardio izquierdo.
- Signo de Vargas Alvarado (hemorragia en hueso etmoides).
- Signo de Niles (hemorragia en hueso temporal).

Bibliografía.

Grandini González, J., Carriedo Rico, C., Gómez García, M. Del C., Muñiz Garibay, R., Nicolini Sánchez, H. & Takajashi Medina, F. E. (2014). Medicina Forense. 3ª Edición. *Manual Moderno. Capítulo 4* (pag. 85-96).