



## **asfixiologia**

*Luis Angel Vasquez Rueda*

*Asfixiologia forense*

*Tercer parcial*

*Medicina Forense*

*Dr. Miguel Abelardo Ortega Sanchez*

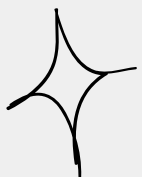
*Licenciatura En Medicina Humana*

*5to Semestre Grupo "C"*

*Comitan De Dominguez, Chiapas, 17 de Noviembre del 2023*



# ASFIXIOLOGIA FORENSE



## GENERALIDADES

La palabra asfixia proviene del griego que significa falta de pulso, en medicina forense/legal es el impedimento mecanico de entrada de aire a los pulmones

la fisiopatologia de la asfixia se divide en estas etapas:

- cerebral
- estimulación corticomedular
- cesación respiratoria
- cesación de la función cardiaca
- muerte

## SOFOCACIÓN

Es la supresión del ingreso de aire a los pulmones por bloqueo mecanico de las vías aéreas superiores, la mayoría de veces este tipo de asfixia es accidental y ocurre mas en ancianos y niños, ya sea por objetos extraños o por medicamentos

Los diferentes tipos de sofocación son los siguientes:

- sofocación por confinamiento
- sofocación por sepultamiento
- sofocación por crucifixión
- sofocación por bolsa de plastico

## ESTRANGULAMIENTO

esto se define como una asfixia mecanica por una constricción por delante o atras del cuello

- se divide en manual
- armado

Exploración del cadaver:

- cianosis de la cara
- surco horizontal debajo del cartilago tiroides
- marca de mano o dedos adelante y atras del cuello
- signos de lucha
- manchas de Tardieu

## AHORCAMIENTO

Acto violento por el cual, el sujeto con una cuerda colgada causa la perdida del conocimiento y el paro de las funciones vitales hasta la muerte  
el aspecto respiratorio se debe a la oclusión de la traquea por la lengua

Exploración del cadaver:

- surco de ahorcamiento
- livedeces en mitad inferior del cuerpo
- signo de Vargas-Alvarado
- signo laringeo
- signo Brouardel-Vildert-Descoust
- infiltrados hematicos en musculos del cuello

## SUMERSIÓN

Obstrucción del aparato respiratorio por liquido

completa: todo el cuerpo se encuentra sumergido en liquido

incompleta: solo parte del cuerpo está sumergido, mayormente la cara

Exploración del cadaver:

- cianosis generalizada
- hongo de espuma en nariz y boca
- piel anserina
- enfisema acuoso
- manchas de paltauf
- dilución de sangre en hemicardio izquierdo
- signo de Niles