

**Universidad del sureste
Campus Comitán**

Licenciatura en Medicina Humana

Tema: Interpretación De Electrocardiograma

Docente: Suarez Martínez Romeo

Alumno: Iván Alonso López López

Grado: Quinto semestre

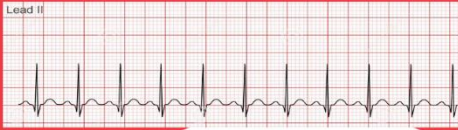Grupo "B"

Materia: Cardiología

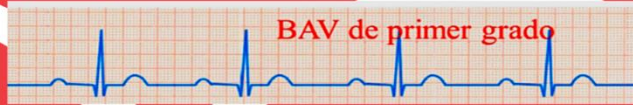ELECTROCARDIOGRAMA

ECG


Taquicardia sinusal
Onda P: Si
Ritmo: Regular



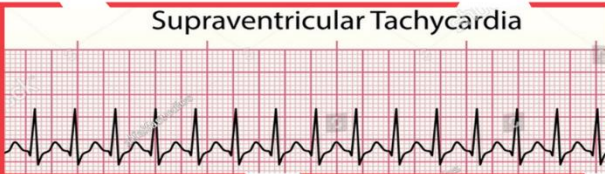BAV 1° Grado (PR prolongado)
Onda P: Si
Ritmo: Regular



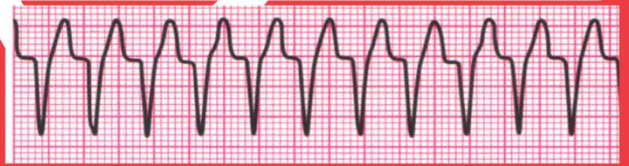
Bradicardia sinusal
Onda P: Si
Ritmo: Regular



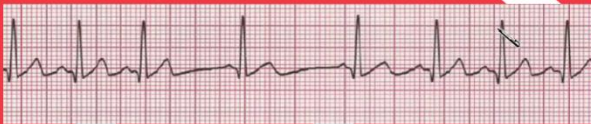Taquicardia supraventricular
(QRS estrecho)
Onda P: No
Ritmo: Regular



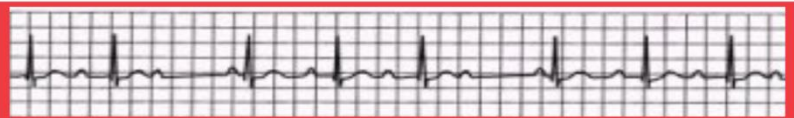
Taquicardia ventricular (QRS ancho)
Onda P: No
Ritmo: Regular



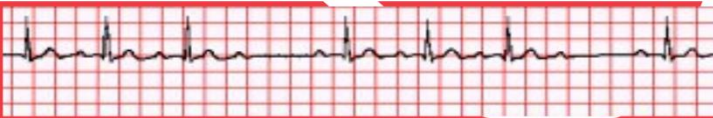
Arritmia sinusal
Onda P: Si
Ritmo: Irregular



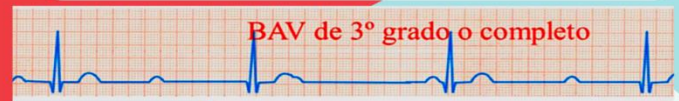BAV 2° grado Mobitz 1 (Wenckebach)
Onda P: Si
Ritmo: Irregular



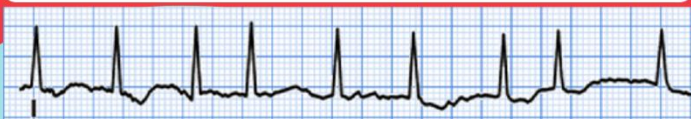
BAV 2° grado Mobitz 2
Onda P: Si
Ritmo: Irregular



BAV 3° grado
Onda P: Si
Ritmo: Irregular



Fibrilación auricular con QRS
Onda P: No
Ritmo: Irregular



Fibrilación ventricular sin QRS
Onda P: No
Ritmo: Irregular

