

Licenciatura en medicina humana

Brayan Velázquez Hernández

Medicina física y de rehabilitación

Romeo Suarez Martínez

Tareas

5to

PASIÓN POR EDUCAR

Grupo: "B"

Breton Velazquez Hernandez

DÍA MES AÑO

Endocarditis infecciosa

es una enfermedad en la que uno o varios microorganismos infectan al endocardio, las valvulas o las estructuras relacionadas.

Fisiopatología:

infección del miocardio → bacterias en colonización en superficies internas

Favorece el choque de flujos turbulentos de alta velocidad sobre la superficie de la lámina endotelial.

Se traduce en un estímulo trombotogénico } Proceso inflamatorio

↓
Deposito
↓
Fibrina y agregación plaquetaria.
↓
Infección < vegetación < Placa sanguínea o asociado a [alteraciones de la anatomía]

Alta virulencia. → invasión a valvulas sanas.
Persiste de manera local.

Alteraciones en el sistema de conducción ↓
ocasiona. →
• ulceración.
• abscesos.
• destrucción.
↓
arritmias ← Bloqueo de rama izquierda }
Cerebral } Bloqueo AV Igordo } vegetación
renal } se fragmenta }
extremidades } Embolos septicos }

Síntomas: ↓
Circulación coronaria.

Miocardio patias.

DÍA MES AÑO

Es una enfermedad del músculo cardíaco
se calcula que se presenta 5 a 10% en
caso de insuficiencia cardíaca. originada
por otra cardiopatía estructural
como la arterio patia coronaria.

la miocardiopatia se diferencia.

↓

engrosamiento de la pared ~~ventricular~~

miocardiopatia { Dilatada.
Hipertrófica.
Restructiva.

M.D → idiopática → alcoholismo

Paredes delgadas → ↓ sistole Fei 50%.

va a overi Falta cardíaca → [Disnea, ortopnea, edema]

Asoci a Falta arritmo y FVA

Tx IECA - Diuréticos ionotrópicos

M.H. → mutación de miosina en filamentos

= Ataxia. Paredes gruesas

se altera el llenado ↓ Diástole

obstrucción sólida de la corte

- clínica obstructiva

Arritmia ventricular

Tx ionotrópicos

• B-B • B-canales Ca

Beta bloqueantes - Ca-antagonistas

Arritmia

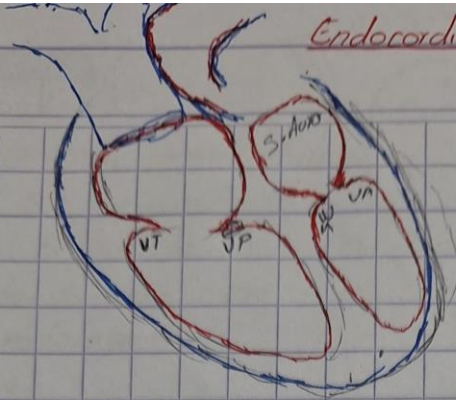
↓

Amiodarona

Norma

Endocarditis infecciosa

DIA MES AÑO



Staphylococcus aureus
Afecto al todo rta.

Manifest. Clin.

Fiebre - soplo cardíaco
Petequias - esplenomegalia
embolo sistémico - meningitis
de los meninges

Proceso inflamatorio

* No infeccioso

* infeccioso más frecuente

Agudo

- Afección derecha

Subagudo

Crónico

- Afección izquierda

Inmunosupresores

→ Cirugías valvulares

[VIH - medicamentos - DM

→ Enf. Autoinmunes

- Drogas]

→ Enf. Cardíacas congénitas

Método Dx:

* Hemocultivo → 3 tomas de Rta. Anatómicas

↳ Agente etiológico causa agente infeccioso

Ecocardiograma transesofágico

Biomarcadores hemáticos → Anemia reactiva con ligadura

Pericarditis

Muy Div

DÍA	MES	AÑO
-----	-----	-----

es un síndrome clínico y fisiológico que se manifiesta por dolor torácico roce Pericardo y cambios evolutivos de la repolarización en el electrocardiograma

Fisiopatología

AGUDA


SUBAGUDA

CRÓNICA

Infecciones

Enf. autoinmune

Agente específico



Respuesta inmune innata

Daño Pericárdico

Respuesta inmune adaptativa

Liberación de Ag pericárdicos

PAMPs / DAMPs

TLR / NLR

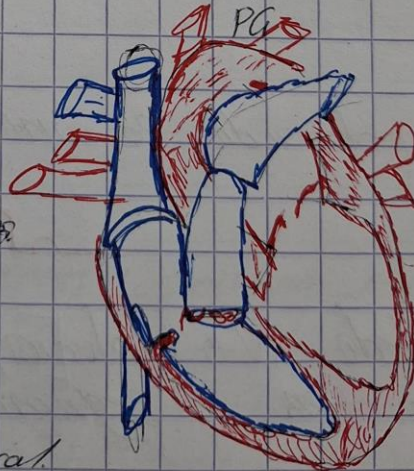PG

Linfocito T → Citos.

Linfocito B → Autoanticuerpos

Factores de Riesgo:

- Inmunosupresión
- Traumatismo
- TX con anticoagulantes oral
- Tapamiento cardíaco



Taponamiento cardiaco.

el pericardio es una membrana fibrosa que conforma por dos partes el pericardio que recubre el pericardio y el pericardio fibroso y se divide en una de visceral y parietal.

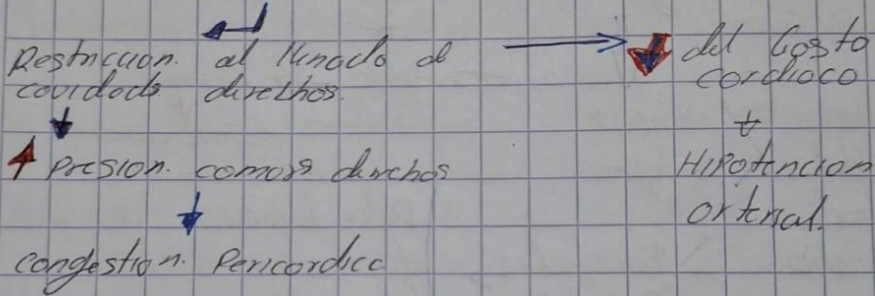


El taponamiento cardiaco es un síndrome clínico hemodinámico en el cual se presenta una compresión cardiaca.

FISIOPATOLOGIA

DERRAME PERICARDICO

↑ presión intrapericardíaca



causante taponamiento cardiaco:

Infecciosa:

viral - Hepatitis B - Rubéola, Parvovirus B19, Bacteriana, Neisseria - Parasitaria - endocarditis infecciosa.

Drogas

Procainamida, Isoniazida, anticoagulantes trombolíticos, Anestesia.

Metabólicas:

Hipotiroidismo, Uremia, síndrome de ovario poliquístico.

Vasculitis:

DÍA MES AÑO

La vasculitis consiste en trastorno clínico patológico caracterizado por inflamación y daño a los vasos sanguíneos el interior de los vasos. Suele mostrar lesiones + ciertos resultados microscópicos

↓
es un conjunto de enfermedades infla-
matorias de los vasos sanguíneos donde
de la pared del vaso, con estenosis,
y oclusión luminal por trombosis la
proliferación de la íntima.

Estos afectan a un solo órgano
o afectan a varios órganos o aparatos
clasificación:

→ estas depend. de la localización y de
tamaño de los vasos involucrados ←

[Pequeños vasos]

- o mediadas por inmunocomplejo
- Goodpasture → eritema edematoso
- Purpura de Henoch → Vasculitis cutánea
- Crioglobulina