



Universidad del sureste
Campus Comitán
Licenciatura en Medicina Humana

**Tema: Flujograma para la
interpretación del ECG**

**Alumno: Carlos Rodrigo Velasco
Vázquez**

Grupo "B"

Quinto semestre

Materia: Cardiología

Docente: Dr. Romeo Suarez Martínez

Comitán de Domínguez Chiapas a 06 de septiembre de 2023

ECG

Ritmo

Irregular

Regular

Onda P

Ausente

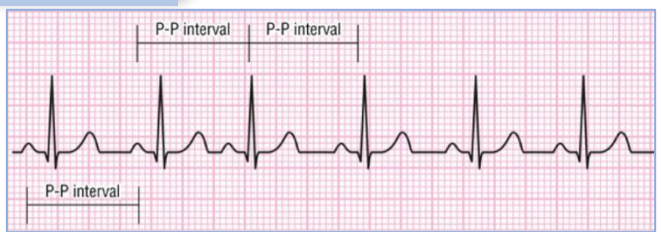
Presente

Onda P

Ausente

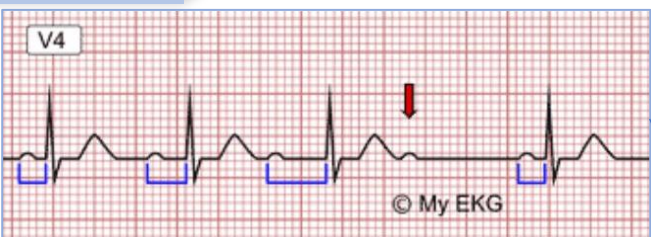
Presente

Arritmia Sinusal

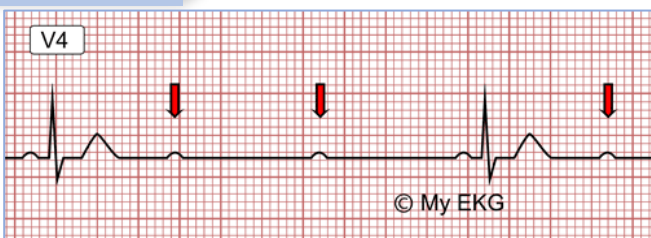


BAV 2° Grado

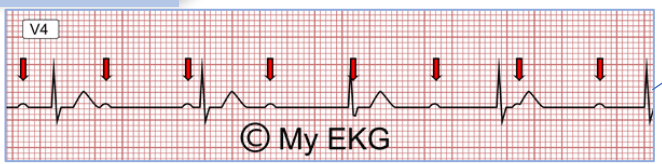
Mobitz I



Mobitz II

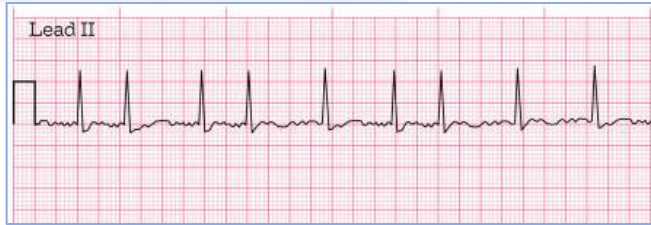

BAV 3° Grado

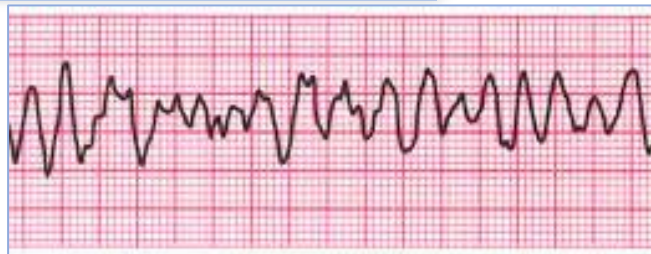

Tx: Dopamina infusión; 5-20mg
Adrenalina c/kg/min
Elección: marcapasos

Fibrilación Auricular (con QRS)

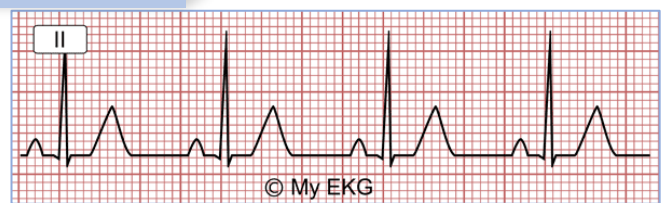

Fibrilación Ventricular (sin QRS)

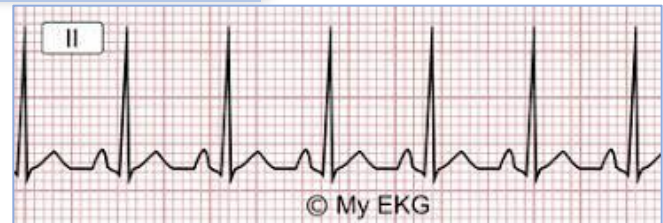

Tx:
1. RCP
2. Desfibrilación eléctrica
3. Medicamentos:
Antiarrítmicos
Procainamida 20-50 mg/min, Amiodarona 150 mg

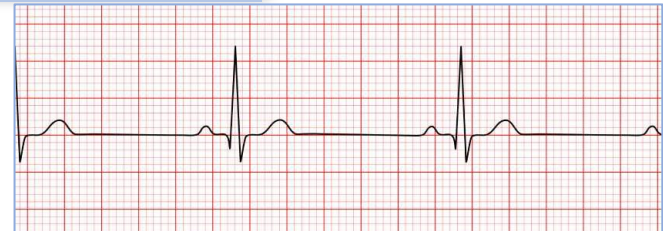Ritmo Sinusal



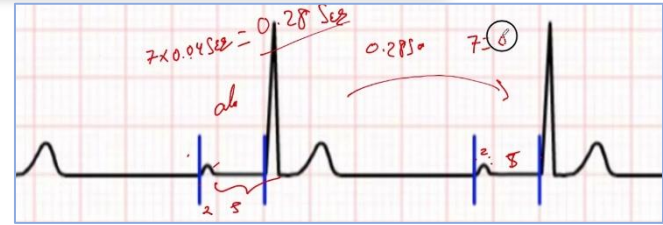Taquicardia Sinusal



Bradicardia Sinusal

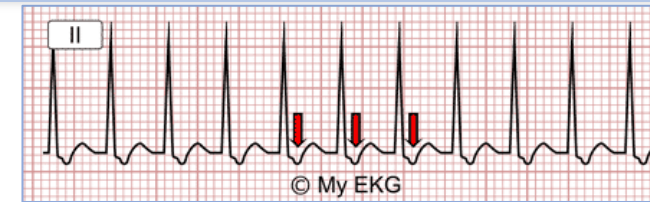


BAV 1° Grado (PR prolongado)

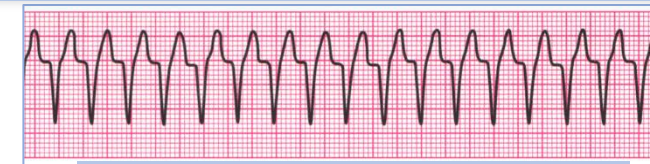

Tx: Atropina 1mg bolo IV cada 3-5 min, máx. 3mg.

Taquicardia Supraventricular (QRS estrecho)



Taquicardia Ventricular (QRS ancho)



Con pulso:
- Antiarrítmicos
- Procainamida 20-50 mg/min
- Amiodarona 150 mg

Sin pulso:
- RCP
- Desfibrilación