

Universidad del sureste
Campus Comitán
Licenciatura en Medicina Humana

Diagrama de electrocardiogramas

Cristel alcalá ochoa

5 “B”

Cardiología

Romeo Martínez Suarez

Comitán de Domínguez Chiapas a 10 de septiembre del 2023

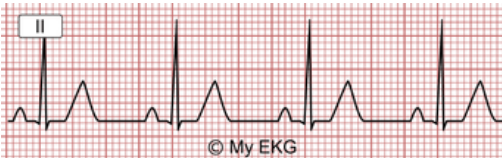ELECTROCARDIOGRAMA

RITMO

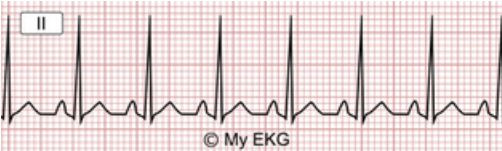regular

con onda P

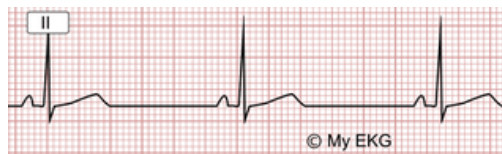ritmo sinusal



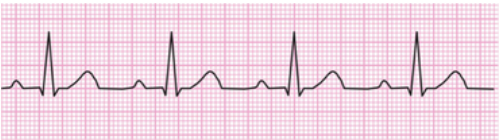taciquardia sinusal



bradicardia sinusal

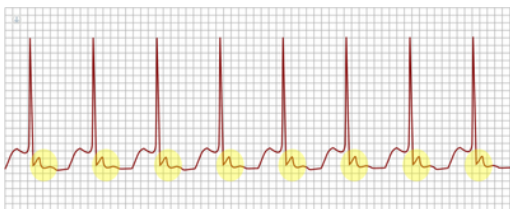


bloqueo de 1er grado

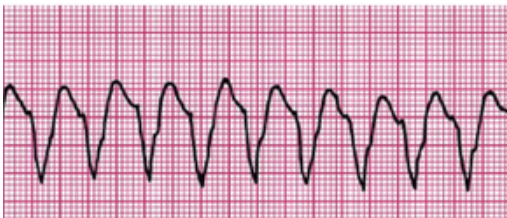

sin onda P

taquicardia supraventricular
QRS estrecho



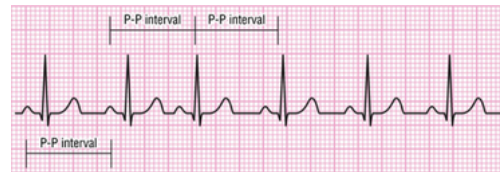
taquicardia ventricular
QRS ancho



irregular

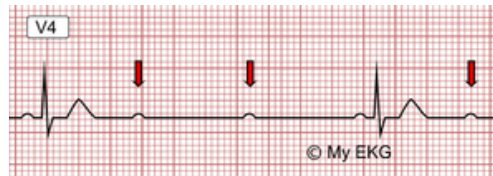
con onda P

arritmia sinusal

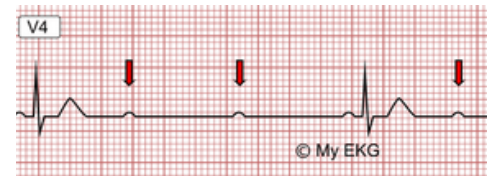

bloque de 2do grado

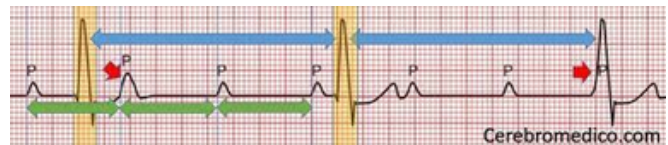
mobits I
weckebach



mobits II

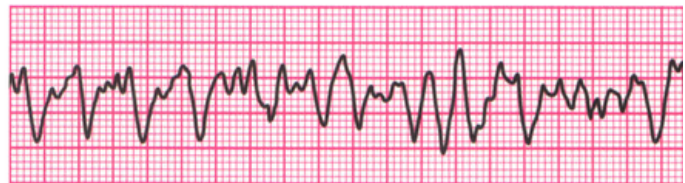

bloqueo de 3er grado



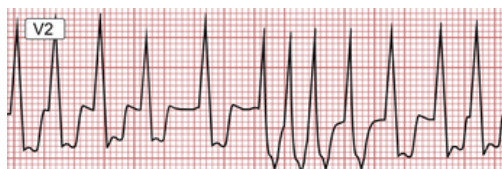sin onda P

fibrilacion ventricular



fibrilacion auricular

fibrilacion auricular
con QRS



fibrilacion auricular
sin QRS

