

**Universidad Del Sureste
Campus Comitán
Medicina Humana**

Alex Peña Xochitiotzi

5° ; Grupo “B”

Mapas Conceptuales

“Neuronas”

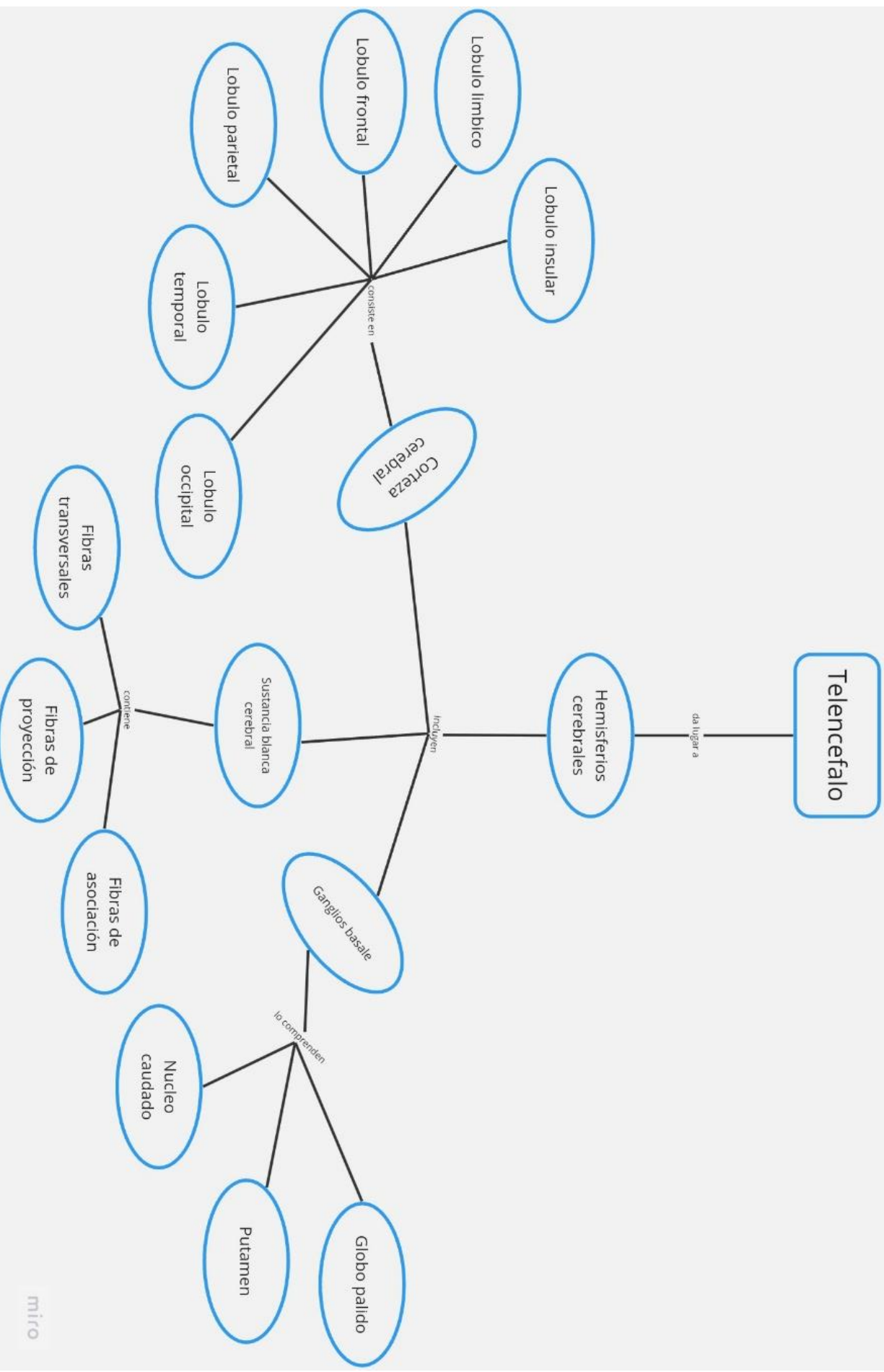
“Medula espinal”

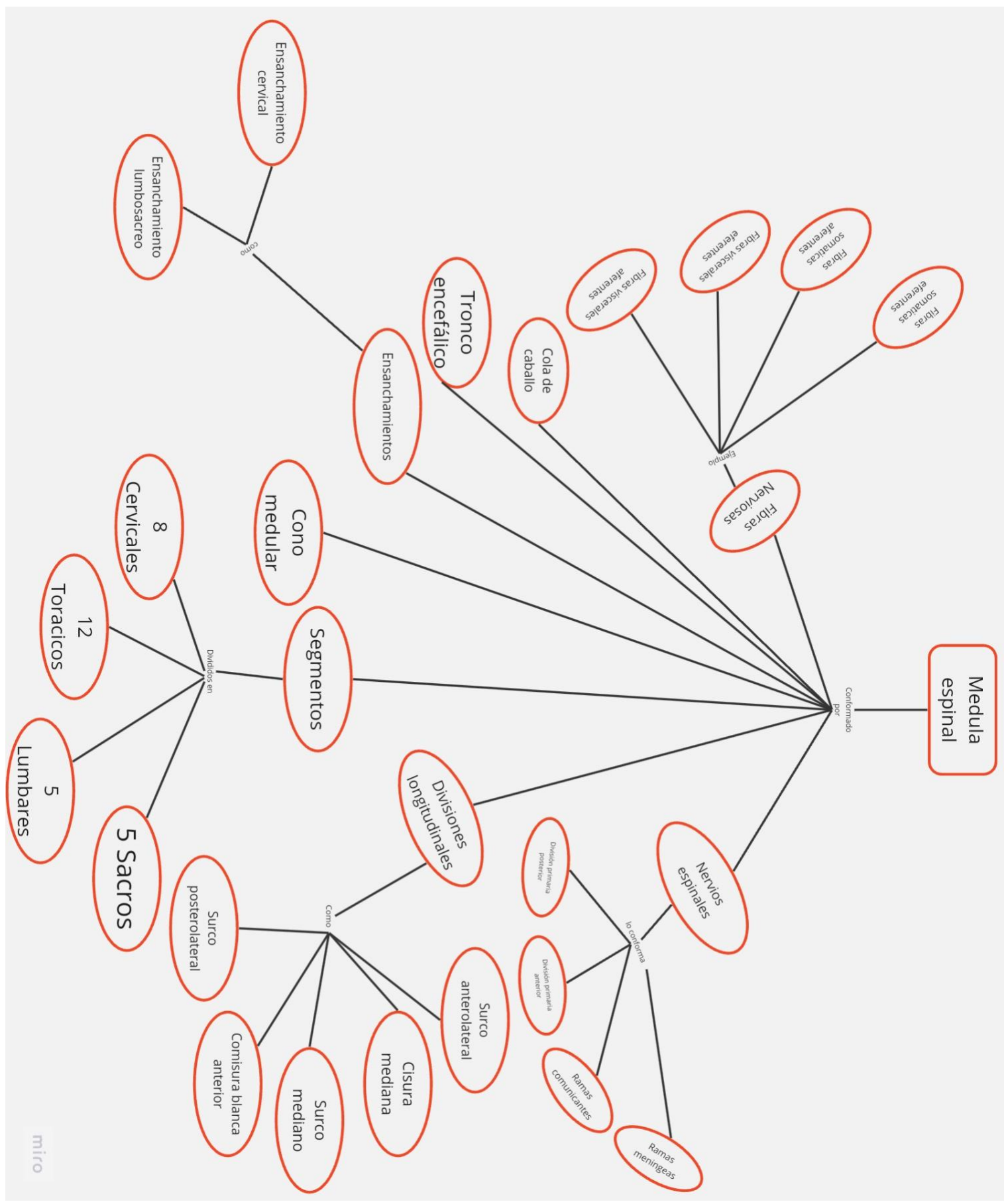
“Corteza cerebral”

“Musculo estriado”

Dr. Sergio Jiménez Ruiz

Medicina física y de rehabilitación





Medula espinal

Conformado por

Fibras somáticas eferentes

Fibras somáticas aferentes

Fibras viscerales eferentes

Fibras viscerales aferentes

Cola de caballo

Fibras Nerviosas

Nervios espinales

Tronco encefálico

Ensamblamientos

Ensamblamiento cervical

Ensamblamiento lumbosacro

Cono medular

Segmentos

8 Cervicales

12 Torácicos

5 Lumbares

5 Sacros

Divisiones longitudinales

Surco anterolateral

Cisura mediana

Surco mediano

Surco posterior

Comisura blanca anterior

Ramas comunicantes

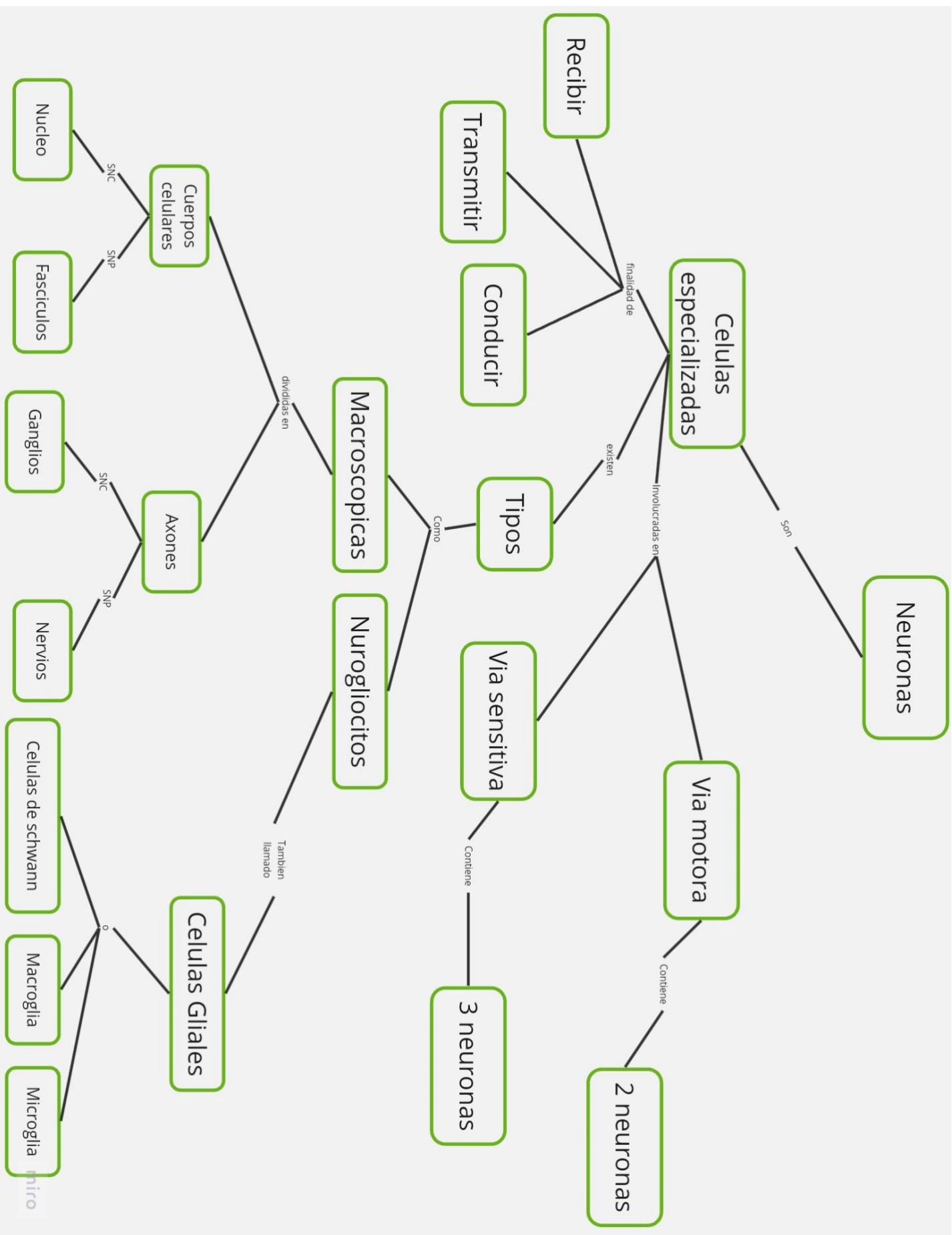
Ramas meningeas

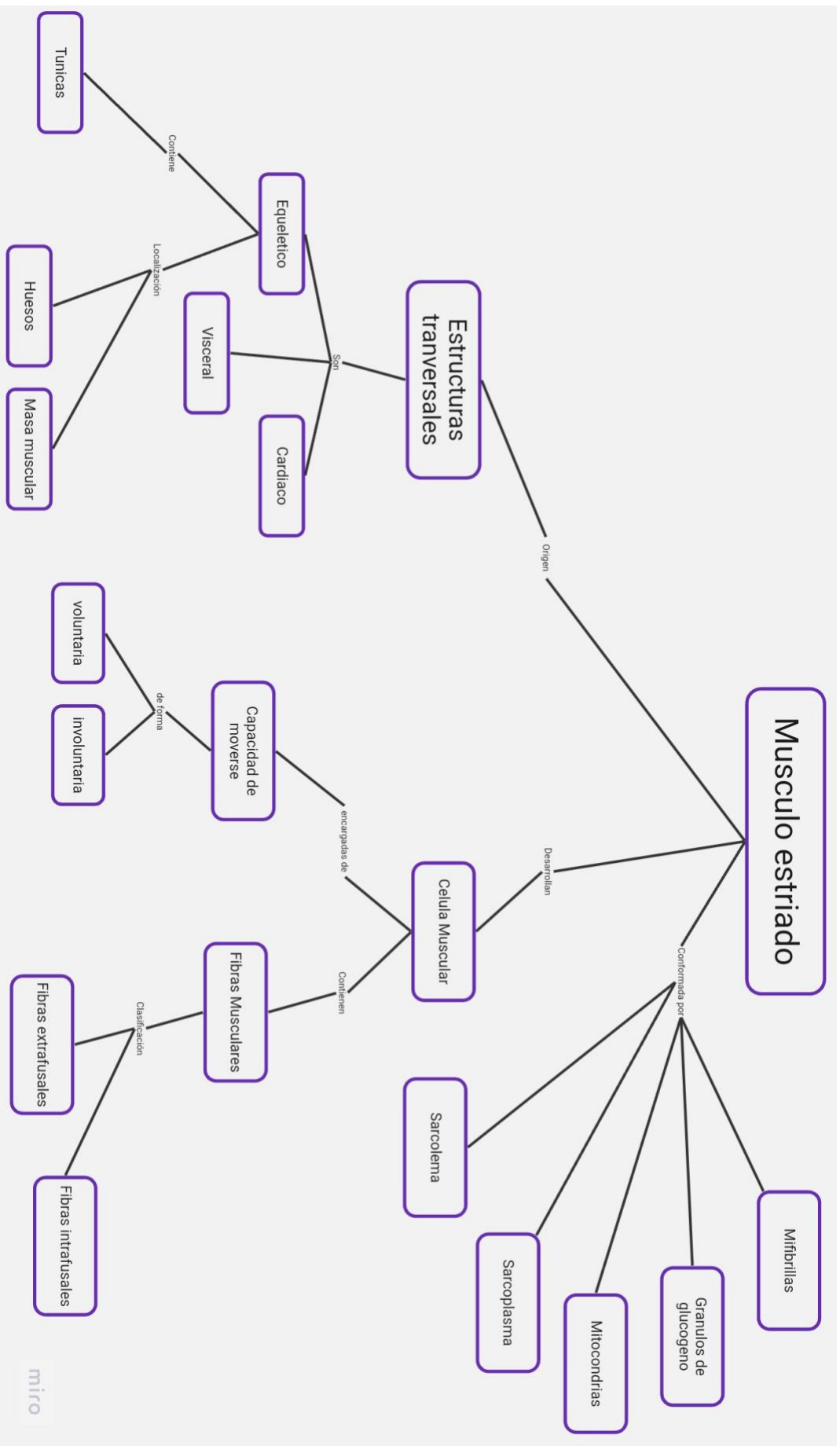
División primaria posterior

División primaria anterior

Surco posterior

Surco comunicante





Bibliografía

Waxman. S. (2011) Neuroanatomía Clínica (25ª edición). McGRAW-HILL INTERAMERICANA EDITORES. Capitulo 10 (Pág 131-221)

Waxman. S. (2011) Neuroanatomía Clínica (25ª edición). McGRAW-HILL INTERAMERICANA EDITORES. Capitulo 2 (Pág 7-17)

Waxman. S. (2011) Neuroanatomía Clínica (25ª edición). McGRAW-HILL INTERAMERICANA EDITORES. Capitulo 5 (Pág 43-64)

Hall. J. E. (2016). GUYTON Y HALL TRATADO DE FISILOGIA MÉDICA (13ª edición)