universidad del sureste

Campus Comitán

Licenciatura en medicina

Tema: flujograma

Nombre de la alumna:

Paola Isabel Díaz Sánchez

Grado: 5

Grupo: A

Materia:

Cardiología

Nombre del Docente:

Dr. Romeo Suarez Martínez

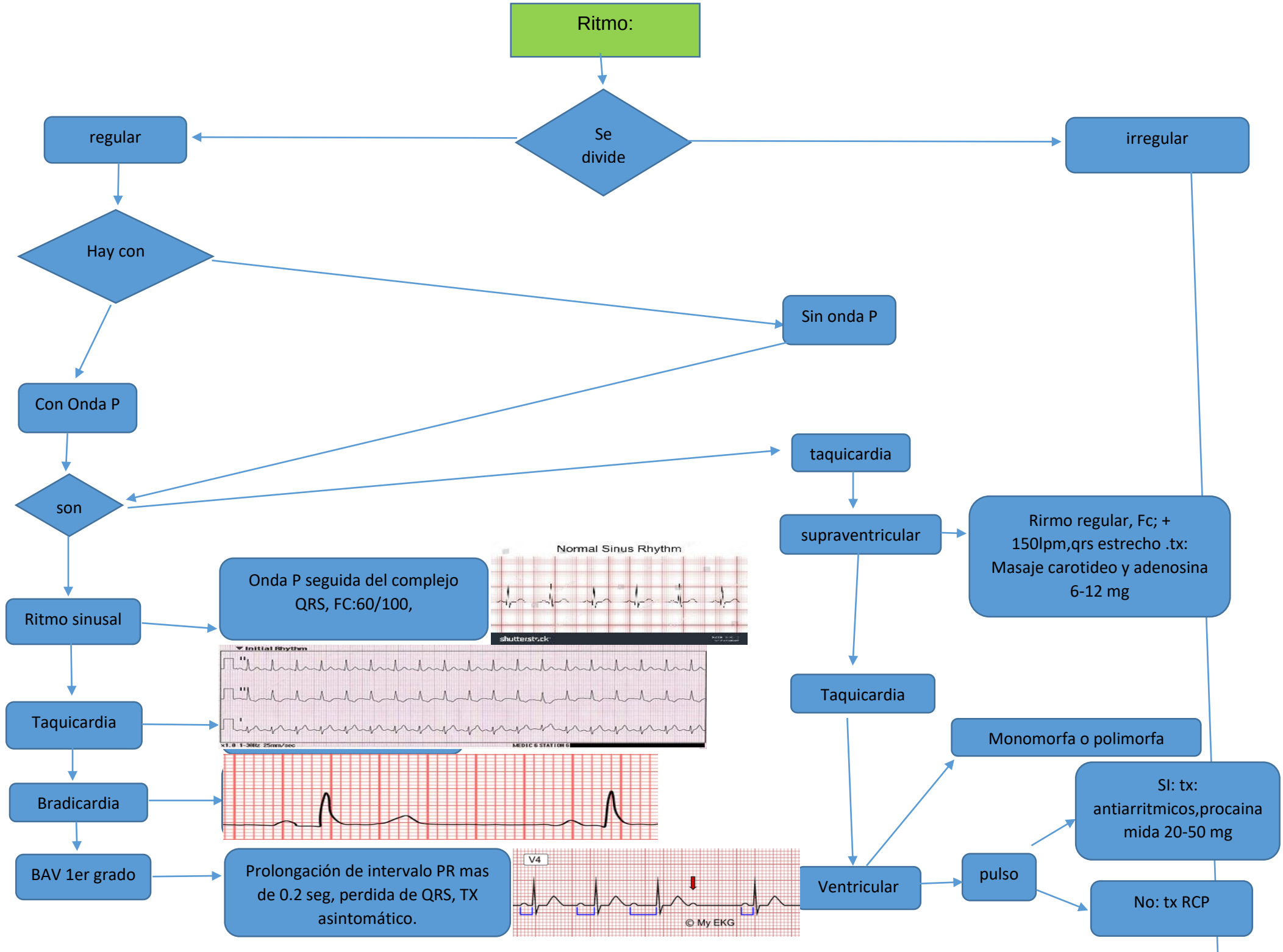
Ritmo:
Se divide
regular
irregular
Hay con
Sin onda P
Con Onda P
son
taquicardia
supraventricular
Rirmo regular, Fc; + 150lpm,qrs estrecho .tx: Masaje carotideo y adenosina 6-12 mg
Ritmo sinusal
Onda P seguida del complejo QRS, FC:60/100,
Normal Sinus Rhythm
shutterstock
Taquicardia
Taquicardia
Monomorfa o polimorfa
Bradicardia
SI: tx: antiarritmicos,procaina mida 20-50 mg
BAV 1er grado
Prolongación de intervalo PR mas de 0.2 seg, perdida de QRS, TX asintomático.
V4
© My EKG
Ventricular
pulso
No: tx RCP

Con honda P

Sin honda P

son

BAV 2

Tipo I

Wenckebach: retraso PR, perdida de QRS

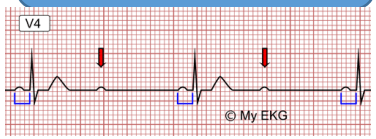

Tipo II

Onda P, QRS desaparece por complero

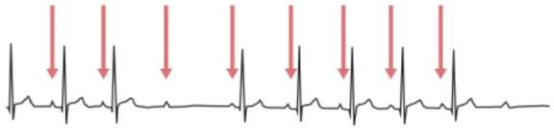

BAV 3

taquiarritmias

Falla cardiaca onda P si, QRS repetidos

QRS

si

No

Fibrilación Auricular

Fibrilación Ventricular

Fc; Variable:

FARVm: 60/100 lpm

FARVr: > 100lpm

FARvL: <60lpm

Muerte súbita, Tx; RCP, Desfibrilación eléctrica
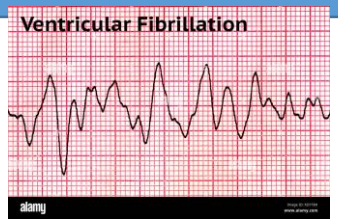
Antiarritmico, procainamida 20-50 mg