Nombre del alumno: William de Jesús López Sánchez

Nombre del profesor: Dr. Romeo Suarez Martínez

Nombre del trabajo: Flujograma de la interpretación del ECG

Materia: Cardiología

Grado: 5°

Grupo: "A"

Comitán de Domínguez Chiapas a 15 de septiembre del 2023.

INTERPRETACIÓN ECG

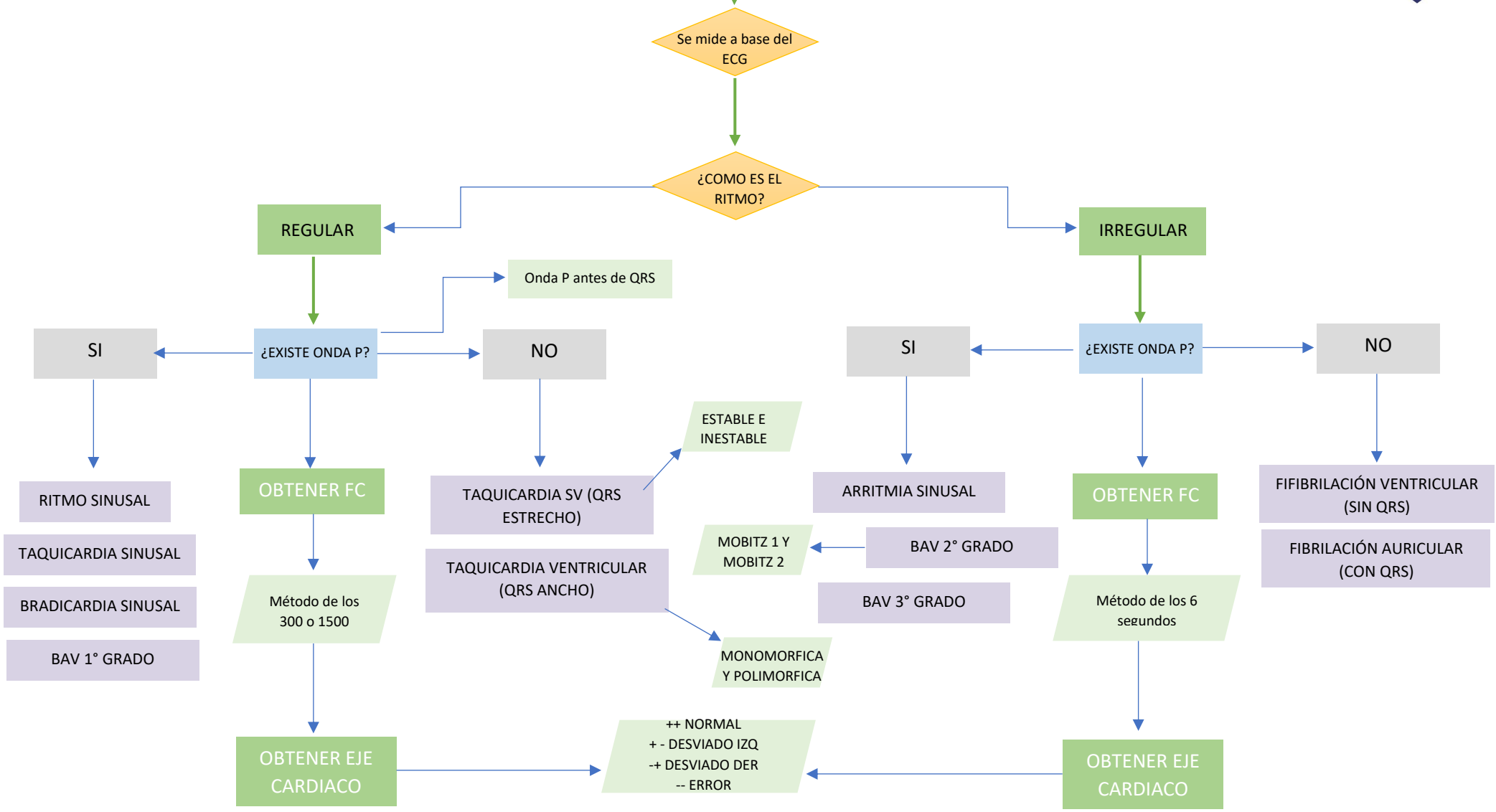

UDS
PASIÓN POR EDUCAR

MEDICINA HUMANA
Scientia et Humanism
UNIVERSIDAD DEL SURESTE

- TAQUICARDIA SV (QRS ESTRECHO)
  - ESTABLE → T/A NORMAL: TX: MASAJE CAROTIDEO Y/O ADENOSINA 6-12MG
  - INESTABLE → HIPOTENSIÓN=GASTO BAJO: TX: CARDIOVISIÓN ELECTRICA
- TAQUICARDIA VENTRICULAR (QRS ANCHO)
  - MONOMORFICA C/PULSO → TX: PROCAINAMINA 20-50 mg/min Ó AMIRADONA 150 MG
  - POLIMOMORFICA S/PULSO → TX: RCP Y DESFIBRILACIÓN ELECTRICA
- FIFIBRILACIÓN VENTRICULAR (SIN QRS) → TX: 1° RCP, 2° DESF ELEC, 3° ANTIARRITMICOS: procainamida o amiodarona
- FIBRILACIÓN AURICULAR (CON QRS)
  - ESTABLE → TX: ANTIARRITMICO, FARVR AMIODARONA IV BOLO 150MG/10MIN → 1°: 10-15 MG/KG PARA 24HRS 2°: 1 MG/MIN POR 6HRS DESPUES 0.5 MG/MIN POR 18 HRS
  - INESTABLE → TX: CARDIOVERSIÓN ELECTRICA, ANTIAGREGANTES
- BAV 1° GRADO → TX: NADA, SOLO SI HAY SINTOMAS ATROPINA 1MG BOLO IV 3-5MIN MAX 3MG
- BAV 2° GRADO → TX: DOPAMINA INFUSIÓN 5-2 MG/KG/MIN
- BAV 3° GRADO → TX: MARAPASOS DEFINITIVO