

Universidad del sureste
Campus Comitán
Licenciatura en Medicina Humana

Tema: Descripciones tomográficas
Cuarto "B"

Materia: Imagenología

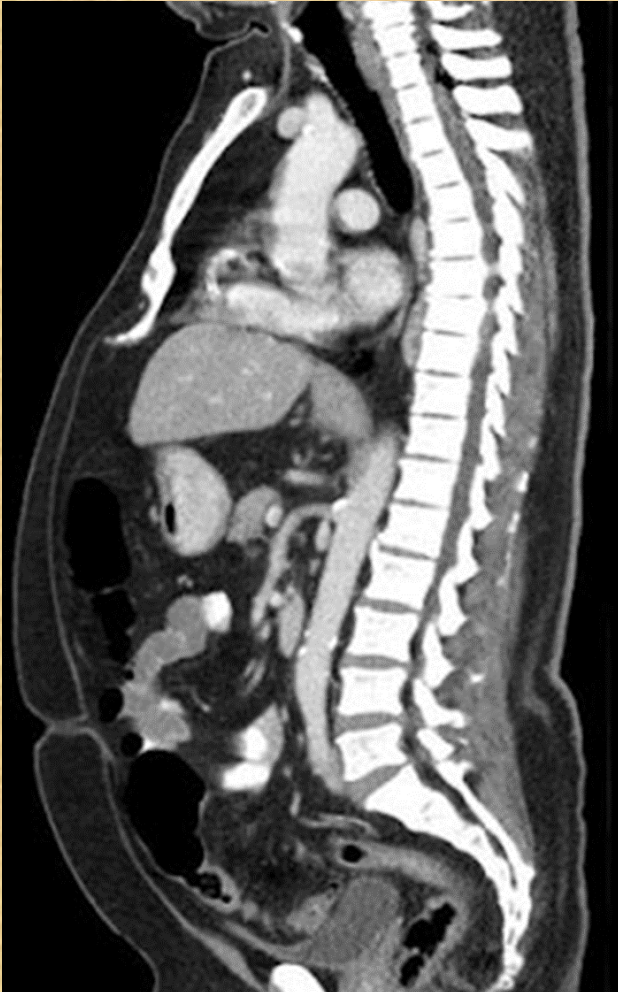Nombre del alumno: Antonia Berenice Vázquez Santiz

Nombre del Docente: Dr. Gerardo Cancino

Comitán de Domínguez Chiapas a 24 de noviembre del 2023

TAC Toracoabdominal (sagital)

Ventana ósea y tejidos blandos



Hiperdenso

Esternón
Columna vertebral
Apéndice xifoidea

Hipodenso

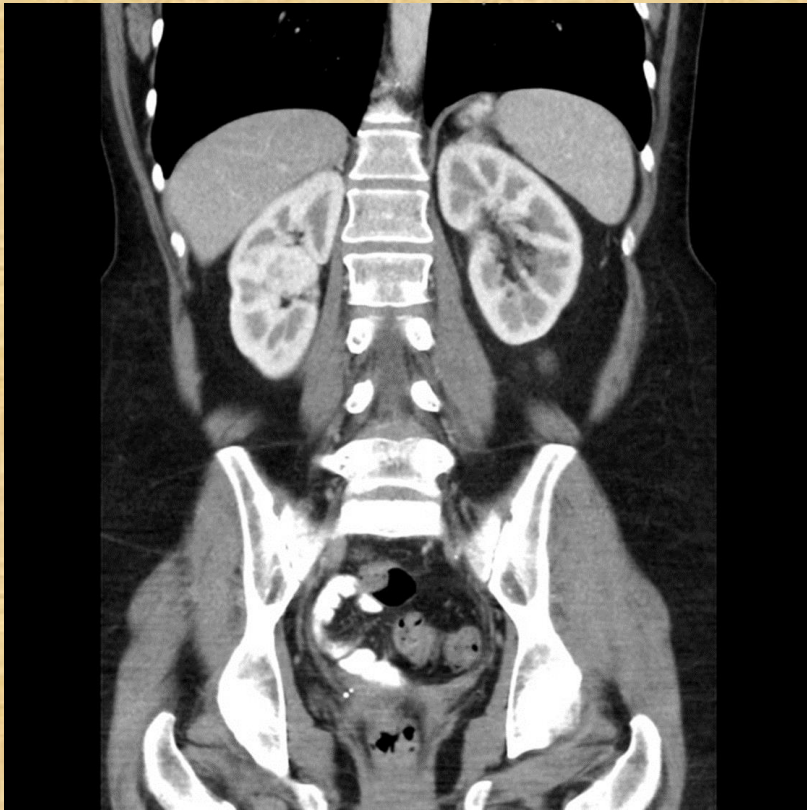
Gases abdominales
Tráquea

Isodenso

Piel (grasa)
Hígado
Páncreas
Intestino grueso/ delgado
Aorta

Ventana tejidos blandos

Región abdominopelvico corte coronal



Hiperdenso

Columna vertebral,
cresta iliaca, cabeza
femoral, costillas

Isodenso

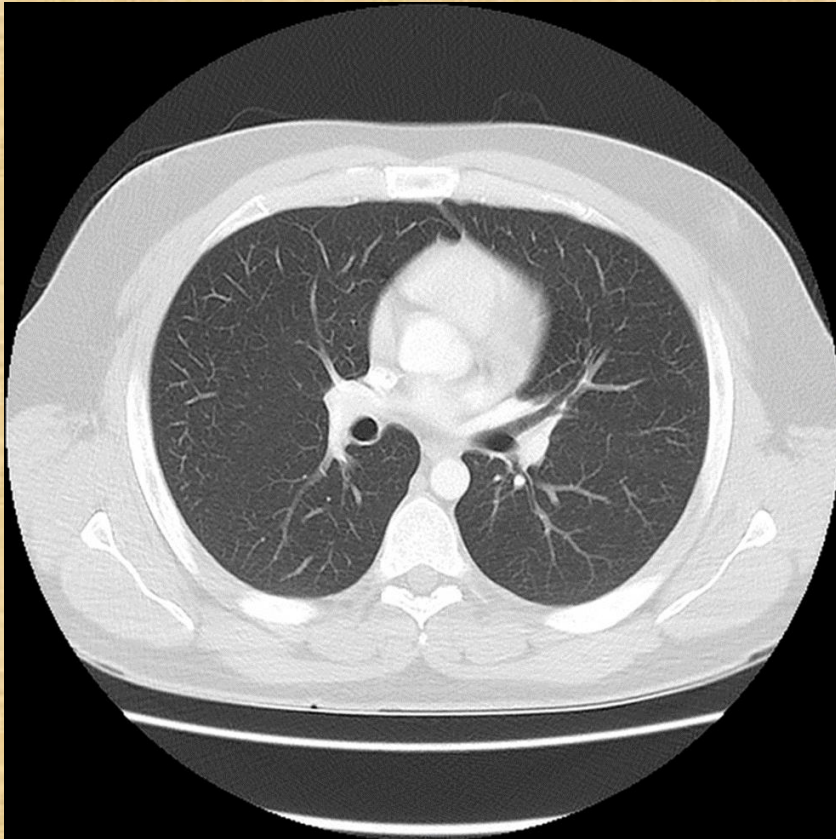
Hígado, bazo, musculo,
riñones

Hipodenso

Pulmones

TAC de tórax axial

Ventana pulmonar



Hiperdenso

Esternón
Clavículas
vertebras

Isodenso

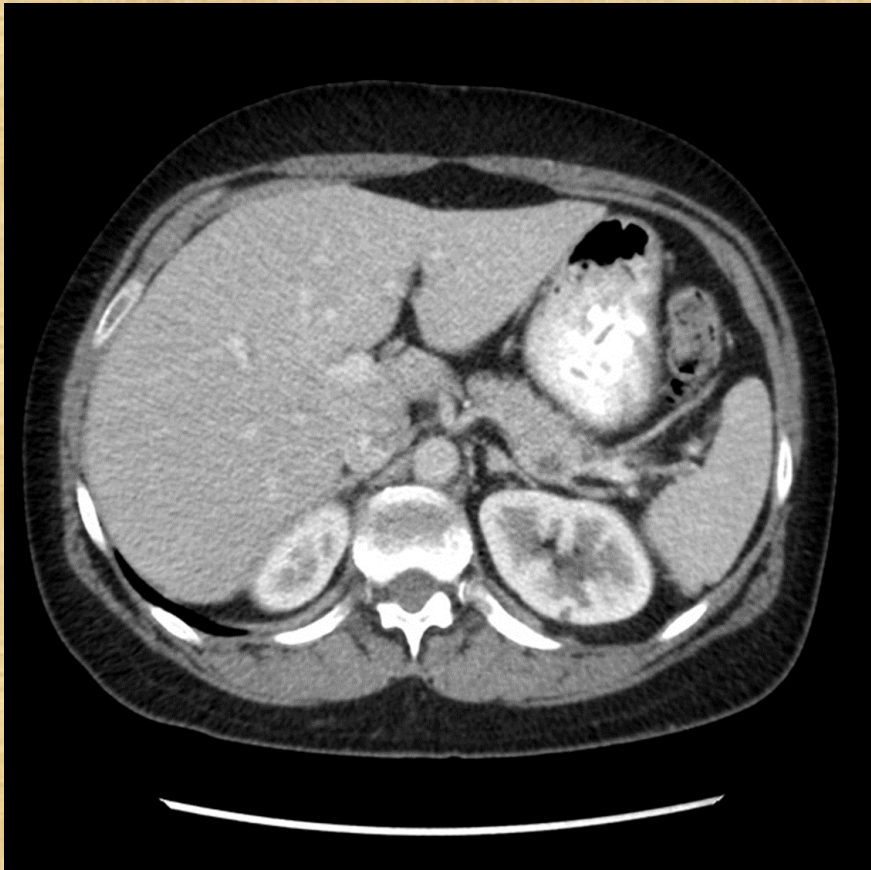
Piel
Aorta
Ramificaciones
pulmonares (hilios)

Hipodenso

Pulmones

TAC abdominal corte axial

Ventana parénquima hepático



Hiperdenso

Estomago

Isodenso

Densidad grasa (piel)

Hígado

Aorta

Glándula suprarrenal

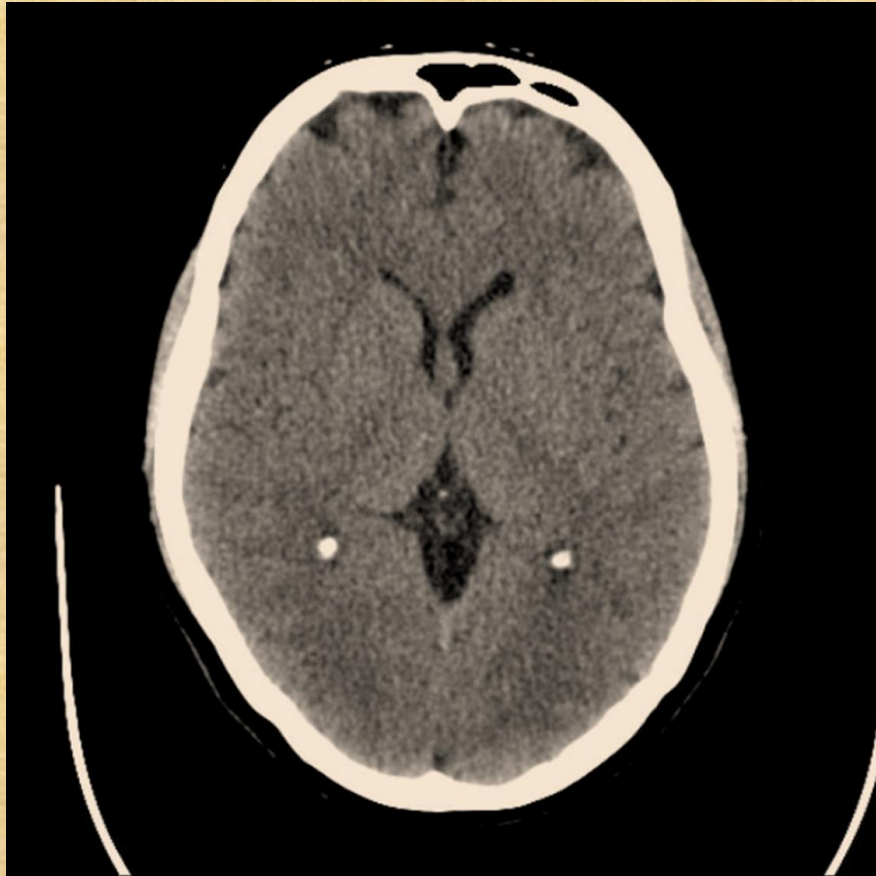Hipodenso

Vertebra

Costillas

TAC de cráneo c. axial

Ventana parénquima cerebral



Hipodenso

Hueso frontal

Plexos coroideos calcificados

Isodenso

Tejido subcutáneo