

Universidad del sureste  
Campus Comitán  
Licenciatura en Medicina Humana

Tema: Descripciones tomográficas  
Cuarto "B"

Materia: Imagenología

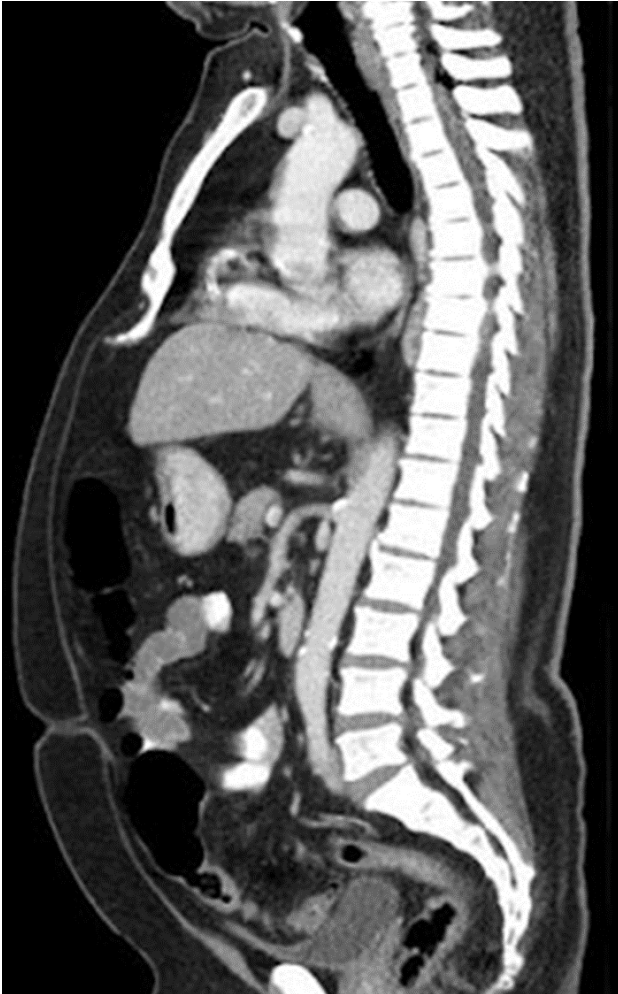
Nombre del alumno: Antonia Berenice Vázquez Santiz

Nombre del Docente: Dr. Gerardo Cancino

Comitán de Domínguez Chiapas a 15 de octubre del 2023

# TAC Toracoabdominal (sagital)

## Ventana ósea y tejidos blandos



### Hiperdenso

Esternón  
Columna vertebral  
Apéndice xifoidea

### Hipodenso

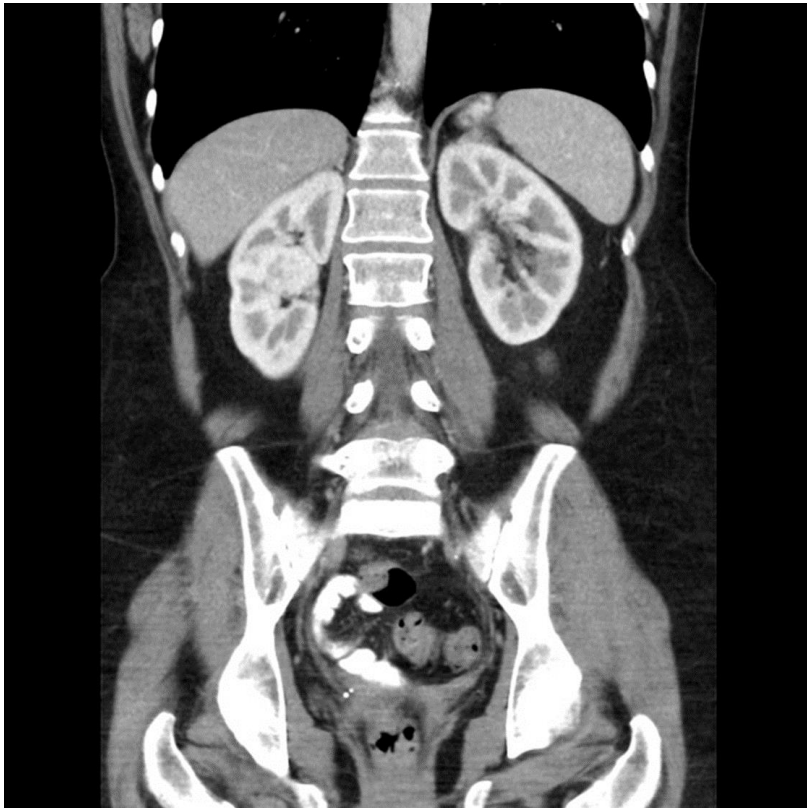
Gases abdominales  
Tráquea

### Isodenso

Piel (grasa)  
Hígado  
Páncreas  
Intestino grueso/ delgado  
Aorta

# Ventana tejidos blandos

## Región abdominopelvico corte coronal



### Hiperdenso

Columna vertebral,  
cresta iliaca, cabeza  
femoral, costillas

### Isodenso

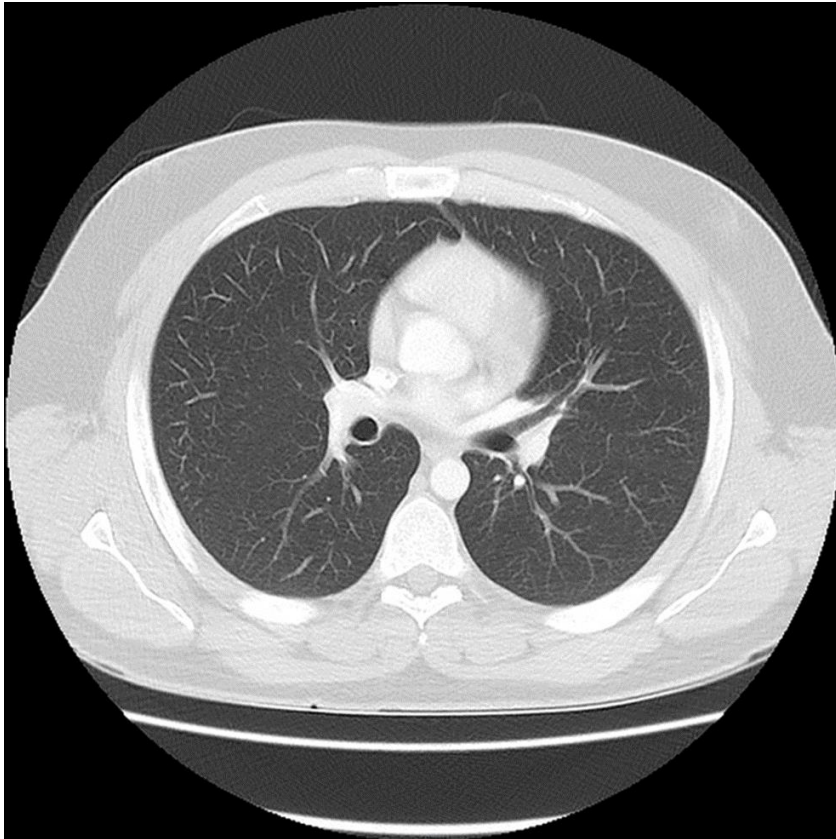
Hígado, bazo, musculo,  
riñones

### Hipodenso

Pulmones

# TAC de tórax axial

## Ventana pulmonar



Hiperdenso

Esternón

Clavículas

vertebras

Isodenso

Piel

Aorta

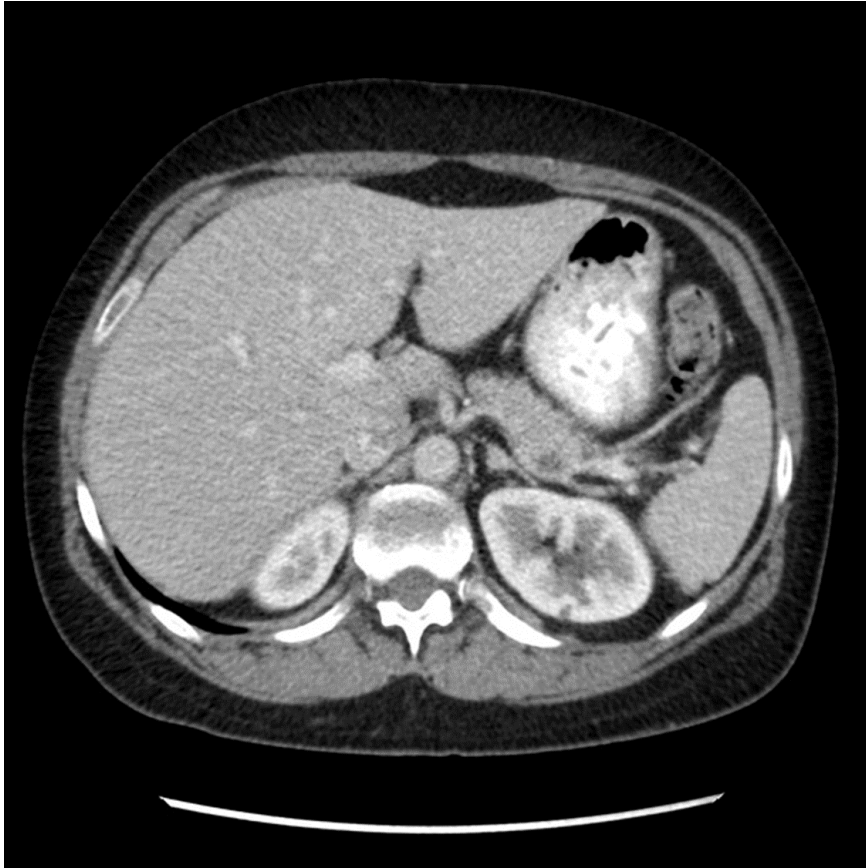Ramificaciones  
pulmonares (hilios)

Hipodenso

Pulmones

# TAC abdominal corte axial

## Ventana parénquima hepático



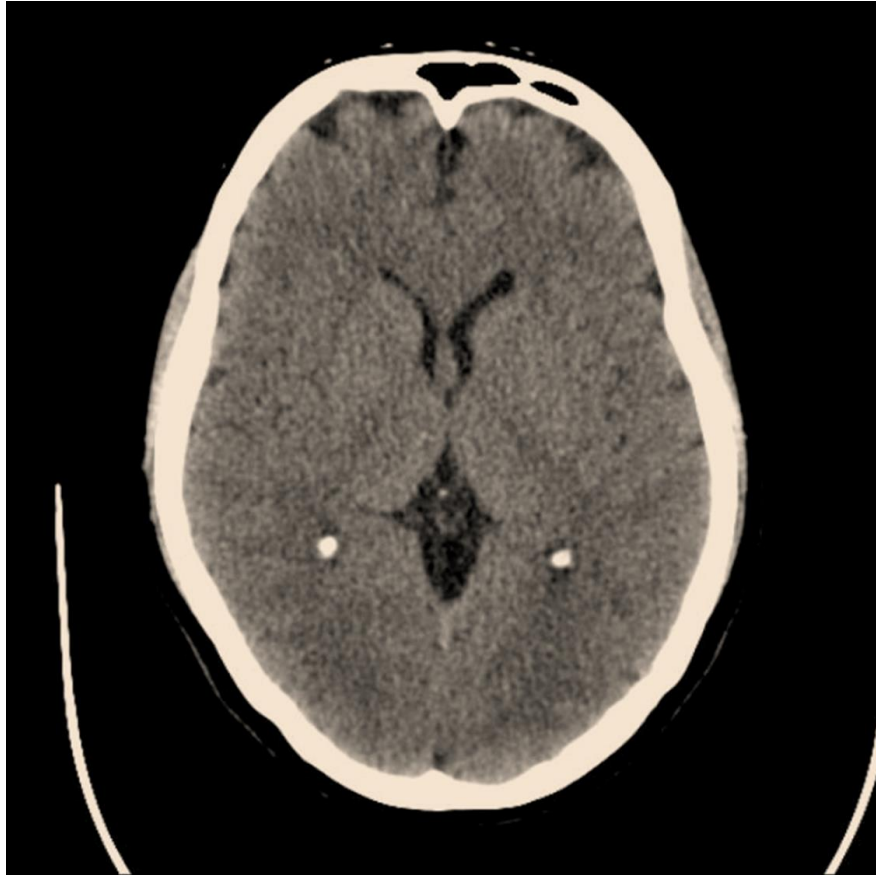**Hiperdenso**  
Estomago

**Isodenso**  
Densidad grasa (piel)  
Hígado  
Aorta  
Glándula suprarrenal

**Hipodenso**  
Vertebra  
Costillas

# TAC de cráneo c. axial

## Ventana parénquima cerebral



### Hipodenso

Hueso frontal

Plexos coroideos calcificados

### Isodenso

Tejido subcutáneo