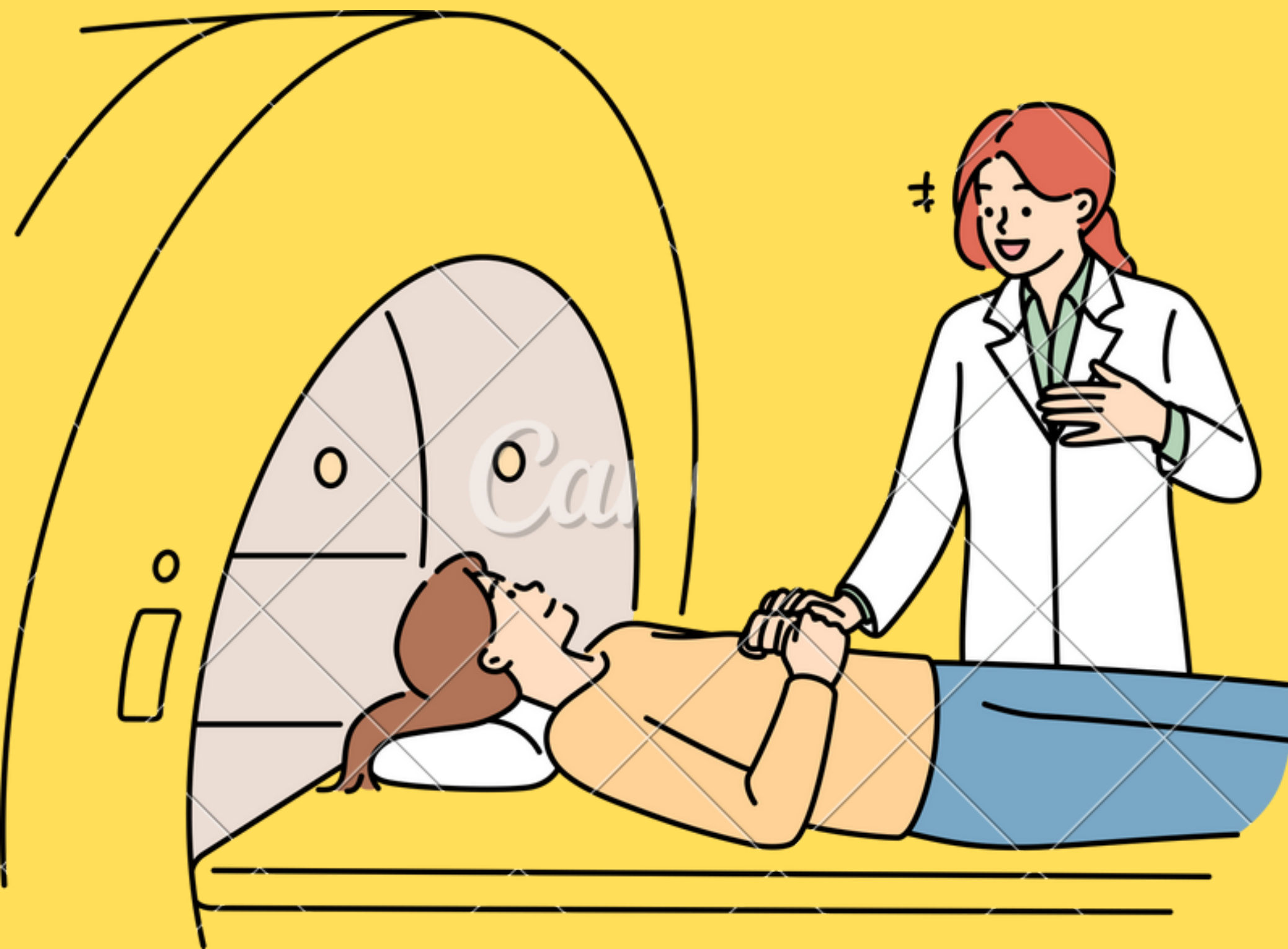

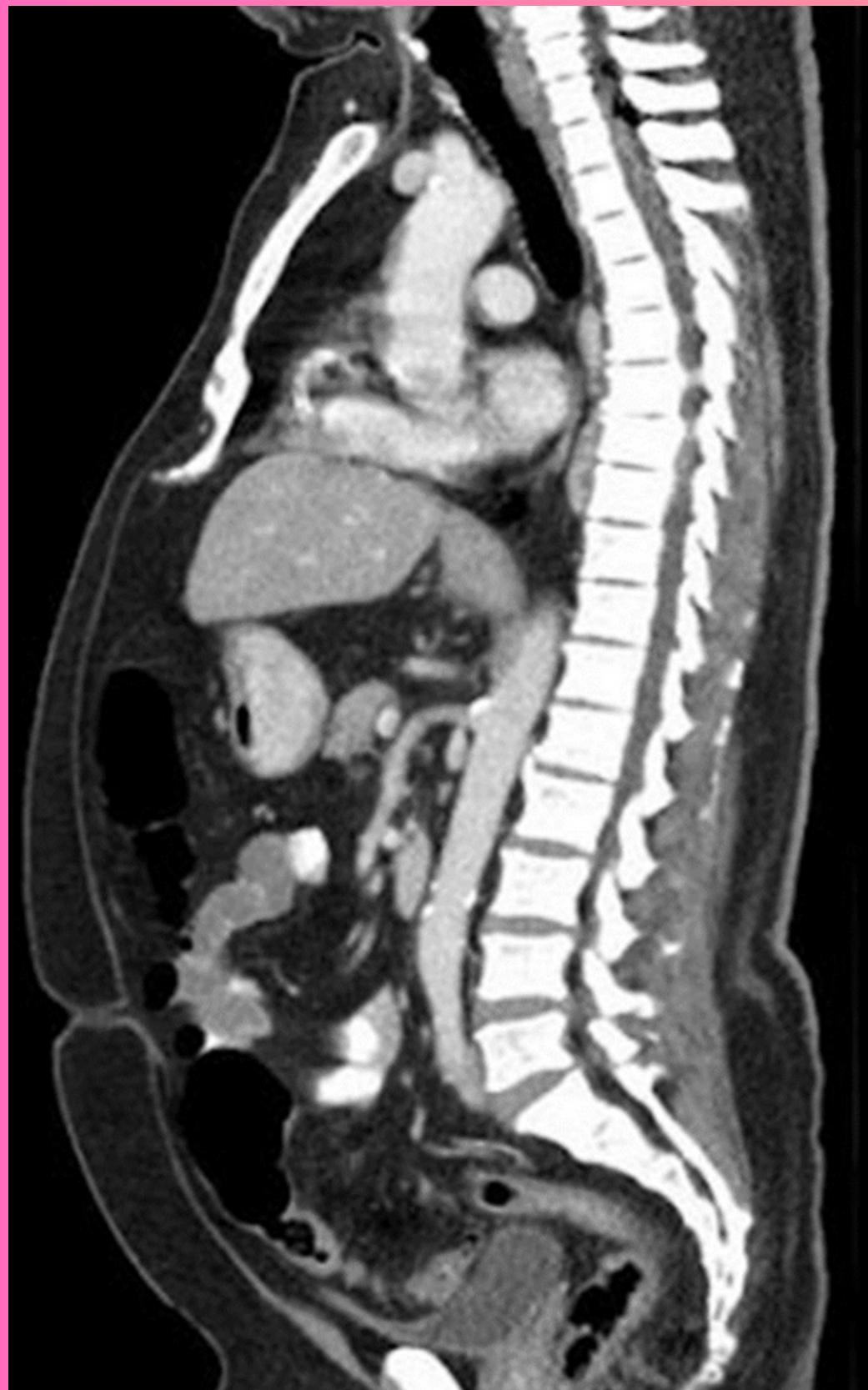IMagenología

Hellen Gissele
Camposeco Pinto

Dr. Gerardo Cancino

TC TORACOABDOMINAL

Se observa una TC toracoabdominal en reconstrucción sagital contrastada, en ventana de tejidos blandos



Hiperdeno

Cuerpos vertebrales, esternon, médula ósea, apofisis osea y sinfisis de pubis

Hipodensa

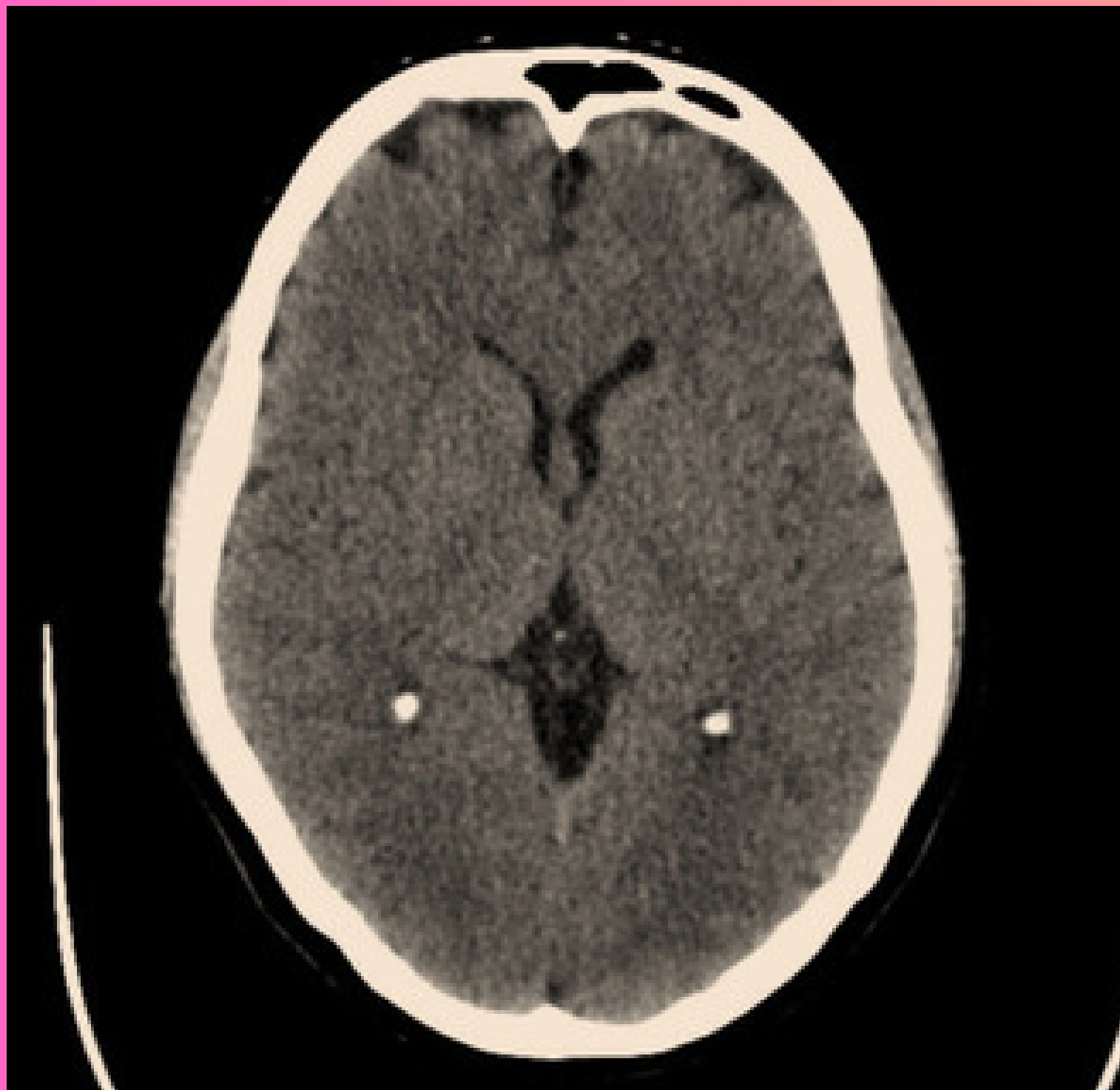Traque, azas intestinales y burbujas gastricas

Isodensa

Aorta- a. abdominal
Higado- bazo

TAC de cráneo

Se observa una TC de cráneo de corte axial simple, ventana cerebral



Hiperdeno

Hueso frontal, surcos del seno sagital, hueso occipital, hueso parietal, cresta frontal y frente, plexo coroideo

Hipodensa

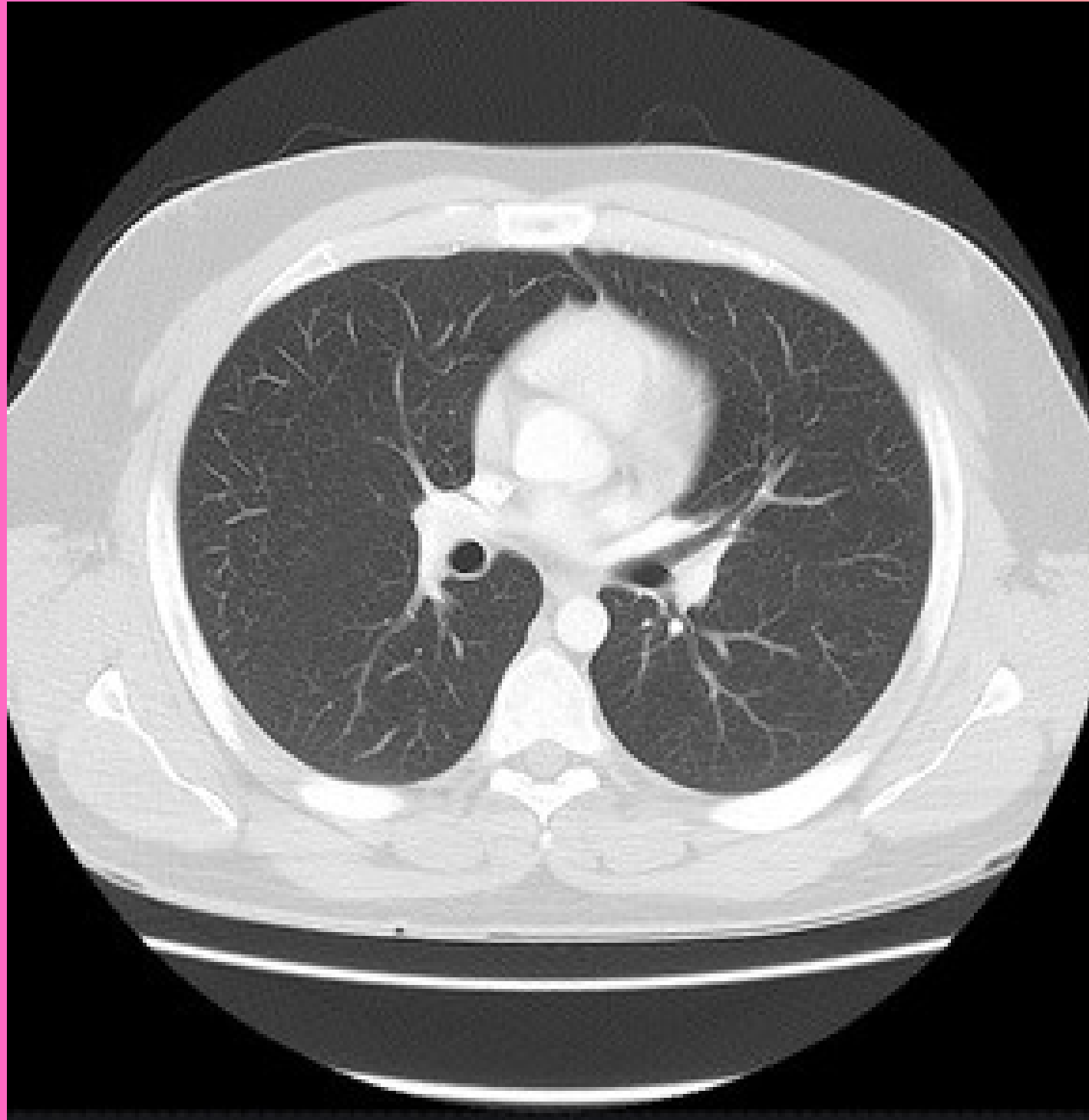
Lóbulo frontal, cabeza del caudado, asta frontal, ventriculo lateral, haz del cerebro, tabique y seno frontal

Isodensa

Huesos frontal, parietal y occipital - plexo coroideon

TAC de torax

Se observa una TC de tórax de corte axial contrastada, ventana pulmonar.



Hiperdeno

Huesos frontal, parietal y occipital - plexo coroideo

Hipodensa

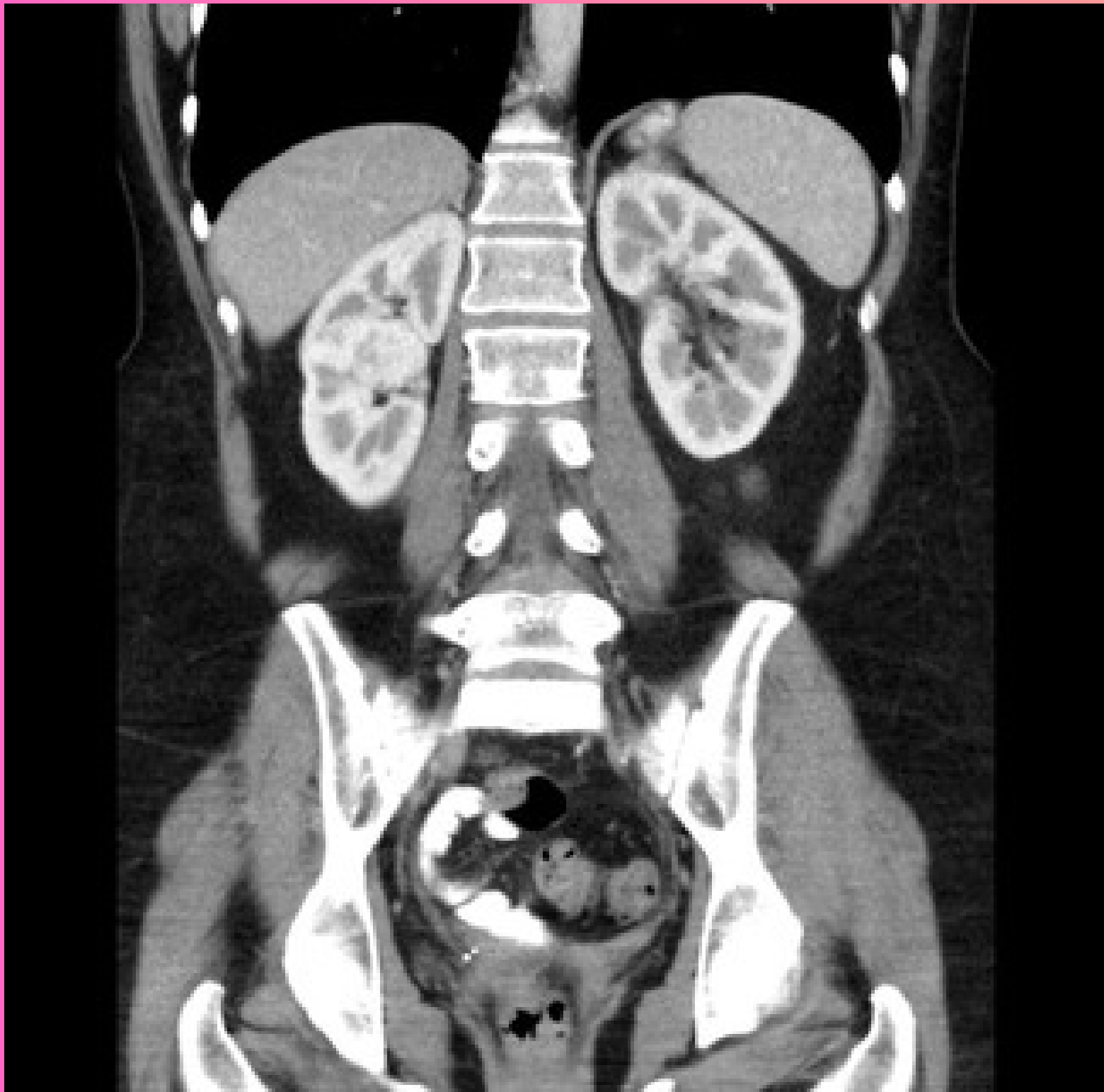
Pulmones, Bronquio principal derecho e izquierdo

Isodensa

Tejido muscular de la periferia con los músculos del corazón en el mediastino

TAC abdominal

Se observa una TC abdominal en corte coronal contrastada, en ventana de tejidos blandos.



Hiperdeno

Cuerpos vertebrales, pelvis y arcos costales, cresta iliaca, fémur

Hipodensa

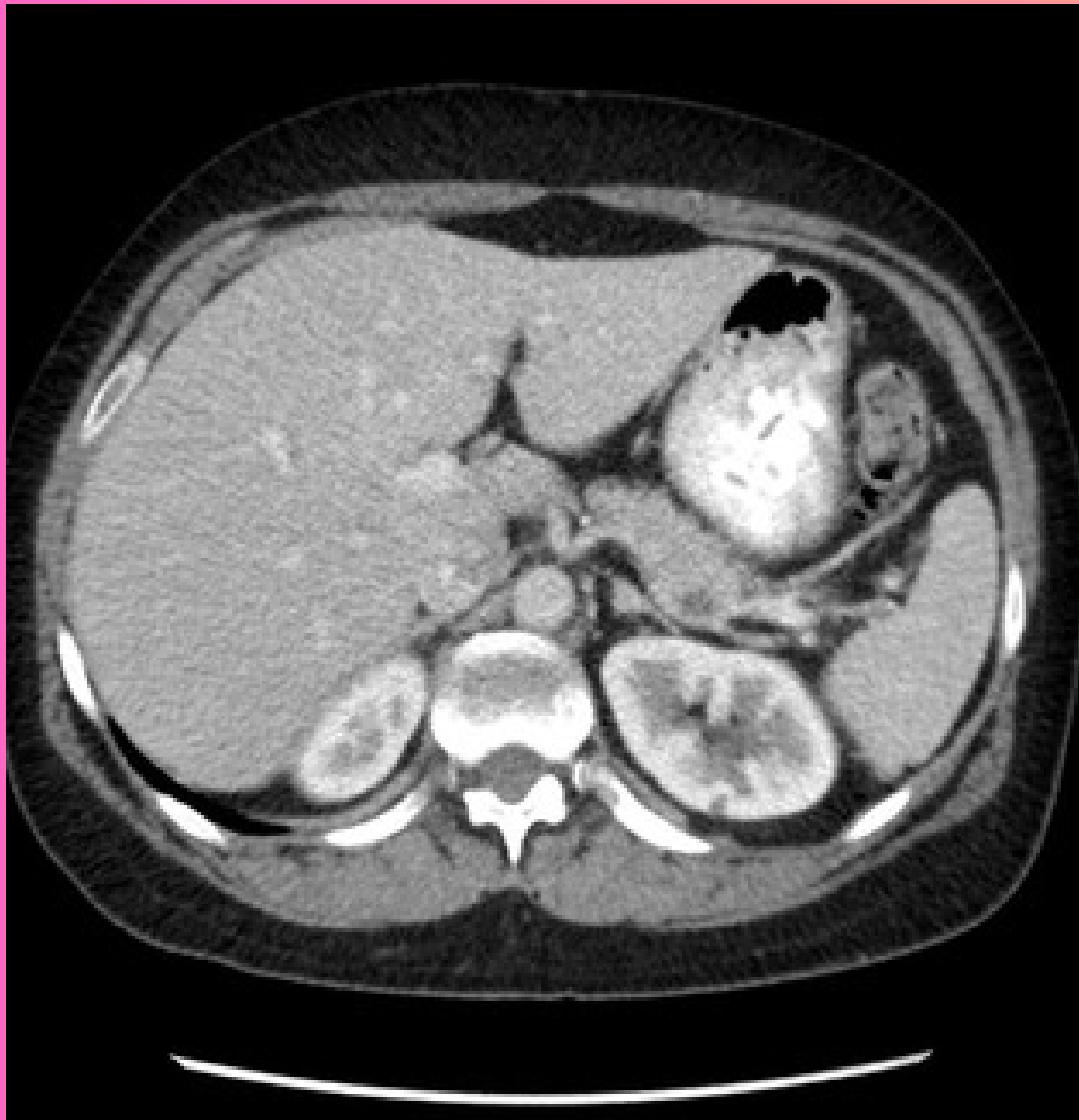Campos pulmonares, burbujas gástricas, grasa abdominal y vejiga

Isodensa

Higado - Bazo - Músculos
Riñón izquierdo y derecho

TAC abdominal

Se observa una TC abdominal en corte axial simple, en ventana de tejidos blandos.



Hiperdeno

Arcos costales, cuerpo vertebral y lumbar

Hipodensa

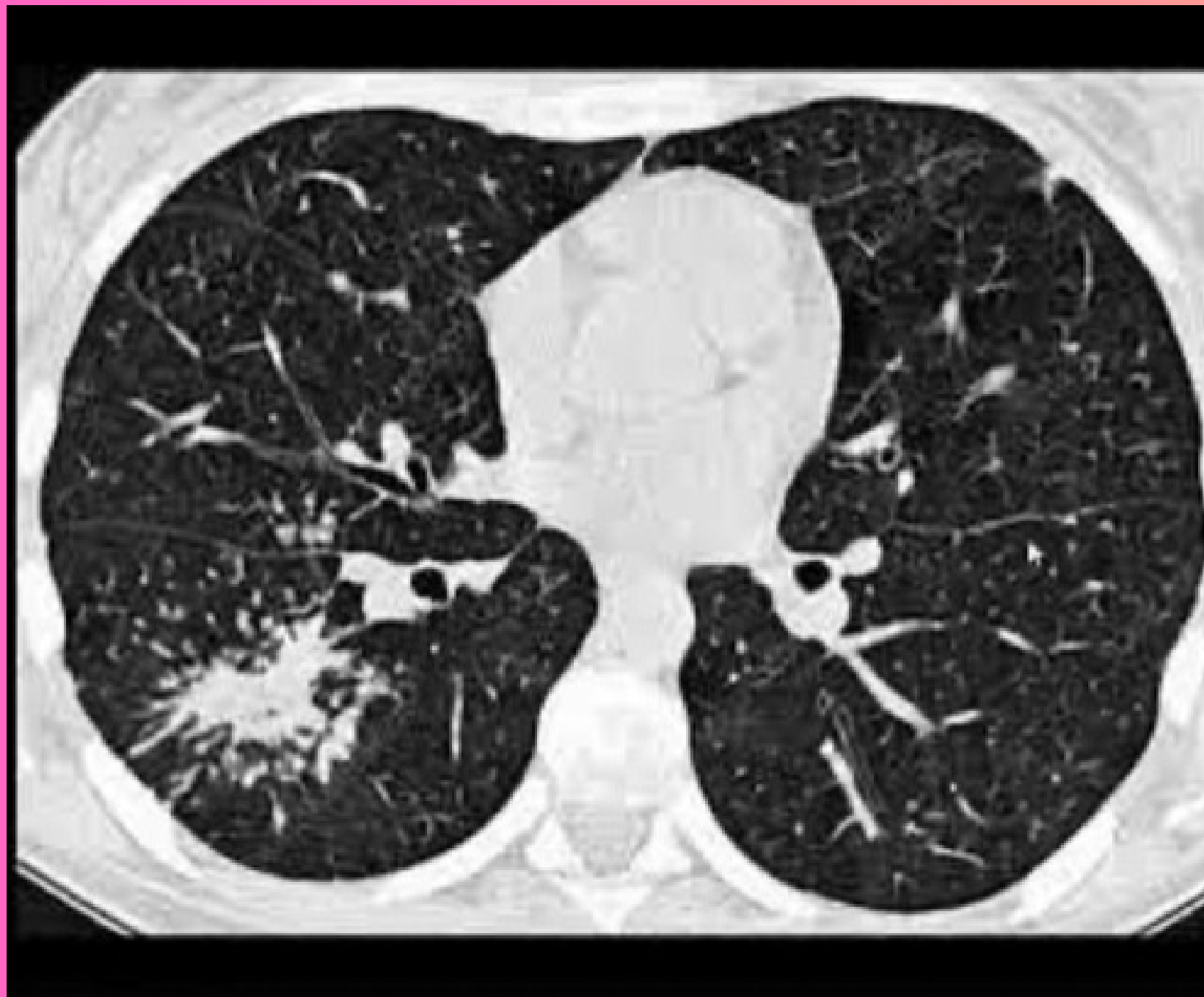Intestino con presencia de gases intestinales, grasa abdominal y tejido

Isodensa

Hígado con bazo y riñón derecho e izquierdo

TAC DE TÓRAX

Se observa una TC de tórax de corte axial contrastada, ventana pulmonar



Hiperdeno

Ramificaciones de arterias pulmonares, corazón, VP, cuerpo vertebral con apófisis espinal, pleura y mediastino.

Hipodensa

Pulmón derecho e izquierdo y bronquios principales der e izq

Isodensa