



UNIVERSIDAD DEL SURESTE
FACULTAD DE MEDICINA HUMANA
CAMPUS COMITAN DE DOMINGUEZ.

Nombre del Alumno:
Lupita Melaine Toledo Alfaro
Corazón de Jesús Ugarte Venegas.

Catedrático:
Dra. Mariana Catalina Saucedo Domínguez.

Asignatura:
Sexualidad Humana.

Evidencia/Actividad:
Cuadros Comparativos.

Semestre: Tercer Semestre, Unidad 2, Grupo 3° "D".

Agente Etiológico.

Definición

Aspectos epidemiológicos

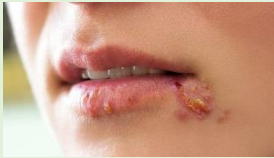Clasificación

Cuadro Clínico.

Diagnostico.

Tratamiento.

HERPES SIMPLE



Virus herpes simple I y II familia de los Herpesviridae

afecta piel y mucosas, se caracteriza por vesículas que curan de manera espontánea y tienden a recidivar, no dejan inmunidad por lo que la infección dura toda la vida; es producida por dos serotipos: VHS-1 y VHS-2

El herpes simple es la causa más común de úlceras genitales en países desarrollados. en muchos países no es una infección de control epidemiológico, por lo que no es obligatorio su reporte.poco frecuente antes de los cuatro meses de vida. La edad promedio de inicio de herpes genital es entre 20 y 25 años.

El VHS-1 por lo general afecta el rostro, mientras que el VHS-2 lo hace con los genitales, aunque ambos se pueden encontrar en cualquier parte del cuerpo. Sin embargo, se ha presentado un incremento de herpes genital producido por VHS-1. VSH-2 tiene el doble de posibilidades de reactivarse. en general aquellas personas que tienen anticuerpos para VHS-1 no presentan lesiones genitales.

Estomatitis (gingivostomatitis herpética primaria aguda) sobre todo en niños pequeños. múltiples úlceras superficiales, pequeñas y puntiformes que afectan las superficies de las mucosas orales. quizá aparezcan sólo en encías o piel peribucal y labios. En los casos graves, estas úlceras tienden a confluir, dando lugar a úlceras de mayor tamaño con bordes irregulares, rodeadas de un halo eritematoso, con fondo blanco, y por lo general están acompañadas de fiebre, linfadenopatía y dificultad para masticar y deglutir alimento.

El herpes oral (herpes labial recidivante) o en la cavidad oral (herpes intraoral recidivante). Por lo general están asociados con tratamiento dental reciente, y se presentan como un acúmulo de úlceras pequeñas, que cuando se presentan en mucosas se manifiestan como úlceras. El herpes labial recidivante es la forma más frecuente de herpes recidivante, también conocida como "fuegos" o "fogazos".


básicamente clínico, casi siempre, las vesículas agrupadas sobre una base eritematosa o úlceras pequeñas con la misma disposición, precedidas de ardor y prurito, así como la historia de recurrencia, son suficientes para efectuarlo. citodiagnóstico de Tzanck, en el que se realiza una impronta de las lesiones, teñidas con Giemsa.


No existe ningún tratamiento para la erradicación del virus. Son útiles sólo para acortar el tiempo de duración del cuadro y disminuir la sintomatología.

El tratamiento de la primoinfección incluye 200 mg de aciclovir VO, cinco veces al día, 250 mg famciclovir VO cada ocho horas o 1 g de valaciclovir VO cada 12 horas, todos por un periodo de 7 a 10 días

Herpes genital. Síntomas premonitorios 24 h antes, sensación de ardor o quemadura y prurito leve; después aparecen las vesículas que, por lo general, están agrupadas en racimos, sobre una base eritematosa, estas vesículas a veces pueden transformarse en pústulas, las cuales se rompen con facilidad dejando úlceras húmedas, superficiales de fondo blanco o grisáceo, de forma redondeada u oval y costras melicéricas, las cuales se acompañan de ardor y prurito leve. Las úlceras curan de forma espontánea sin dejar cicatriz, sólo manchas hipopigmentadas que desaparecen con el tiempo. En las mujeres es factible también dolor inguinal o vulvar, secreción vaginal y disuria leve; puede haber también cervicitis, salpingitis y endometritis. Los varones en ocasiones presentan prostatitis y en quienes practican la penetración anal quizá haya lesiones anales y rectales acompañadas de tenesmo y descarga rectal mucoide.

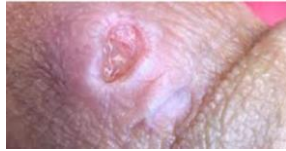panadizo herpético: aumento de volumen del dedo, con eritema y sobre éste múltiples

					<p>vesículas agrupadas que al romperse dejan úlceras o exulceraciones cubiertas de costras melicéricas. Suele acompañarse de dolor pulsátil, fiebre alta y linfadenopatía regional.</p>		
<p style="text-align: center;">SIFILIS</p> 	<p style="text-align: center;">Treponema pallidum</p>	<p>Es una infección sistémica, de evolución subaguda o crónica, que cursa con periodos asintomáticos, ocasionada por una espiroqueta, <i>Treponema pallidum</i>.</p>	<p>Los factores a los que se ha atribuido el incremento; uso de drogas como la cocaína y el crack. los grupos más afectados son solteros de ambos sexos entre 15 y 25 años, estudiantes, personas que viajan con frecuencia o quienes se dedican al trabajo sexual.</p>	<p>Sifilide maculosa o roséola sifilítica erupción macular con lesiones lenticulares rosadas, asintomáticas y de aparición súbita que predominan en tronco, cuello y raíz de miembros, aunque no afecta la cara, en ocasiones dejan manchas hipocrómicas en el cuello (collar de venus).</p> <p>Sifilide papulosa: afecta palmas y plantas, en donde son firmes, induradas, de color rojo cobrizo y a menudo están rodeadas de un collar de escama fina (collar de Biette). También en piel cabelluda, frente y área de implantación del pelo, surcos nasogenianos, nasolabiales y fosita mentoniana y caras internas de extremidades superiores, cara anterior y posterior de tronco, axilas y región anogenital. Las pápulas pueden ser escasas o múltiples, aisladas o confluentes, de color rojo pálido, induradas y siempre asintomáticas.</p> <p>Sifilide papulocostrosa. Es la manifestación más notoria, se ve sobre todo en el sitio de implantación del pelo (corona venérea), piel</p>	<p>chancro aparece en el sitio de inoculación, por lo general en genitales, periné o ano, pero también se presenta, dependiendo de las prácticas sexuales. inicia como una pápula que se erosiona con rapidez, formando una úlcera de tamaño variable (2 cm), por lo común única, no dolorosa, de superficie limpia y bordes precisos, sin datos de inflamación, con base indurada) que al palparla da la impresión de un "botón engastado en la piel". acompañada de adenomegalias, duras, no dolorosas, ni supurativas (unilaterales o bilaterales) y con frecuencia hay también un ganglio de mayor tamaño que los demás, conocido como "ganglio satélite". anexos cutáneos que se manifiestan con afección del pelo, lo que produce alopecia en "mordidas de ratón" en regiones occipital y temporal, y cejas.</p>	<p>Reacciones serológicas: no treponémicas: Ac Reaginas. (la más utilizada VDRL), se hace positivo 10-20 días después de la aparición del chancro y permanece así durante el padecimiento. Treponemica utilizada sobretodo en casos dudosos de VDRL negativo. Dx para Neurosífilis; VDRL t citoquímico de LCR.</p>	<p>tratamiento de elección continúa siendo la penicilina existen diversos esquemas útiles. Si se usa penicilina procainica se recomienda usar 1. millones de UI, IM cada 24 h por 20 días, si es penicilina benzatínica se aplican 2.4 millones de UI, IM, en una sola dosis, es recomendable administrar 1. millones en cada glúteo. Si el paciente es alérgico a la penicilina otras alternativas son doxiciclina 100 mg VO cada 12 h, o tetraciclina 500 mg VO cada 6 h durante 30 días. Otra opción es la ceftriaxona, 250 mg IM por 14 días o azitromicina 500 mg/día. Para las mujeres embarazadas se utiliza eritromicina 500 mg cada 6 h durante 15 días. En personas con VIH el tratamiento recomendado es penicilina benzatínica 2.4 millones de UI, IM</p>

				<p>cabelluda, nariz y región perioral.</p> <p>Sifilide papuloescamosa o psoriasiforme: Las pápulas están cubiertas por escama blanquecina de aspecto psoriasiforme, pero la psoriasis no tiene pápulas y se presenta sobre todo en salientes óseas.</p> <p>Sifilide papuloerosiva o condilomas planos. Se observa en sitios húmedos y calientes, como en límites de piel y mucosas de región anogenital y en pliegues. Son pápulas que se erosionan, pero como están en sitios húmedos no forman costra.</p>	<p>Manifestaciones generales: lesión cutánea, febrícula, vertigina, astenia y adinamia, que pueden ser intensas. Son malestar general y artralgias, hepatoesplenomegalia, periostitis, artritis y afección del SN.</p> <p>Todas las sífilides desaparecen de forma espontánea en dos a tres semanas y nunca producen prurito.</p>		<p>una vez por semana completar tres semanas</p>
<p>LINFOGRANULOMA VENEREO</p> 	<p><i>Chlamydia trachomatis</i> (L-1, L-2, L-3)</p>	<p>(LGV) es una infección sistémica, de transmisión sexual, causada por los serotipos L1, L2 y L3</p>	<p>prevalece en los trópicos del Golfo de México. Predomina en el hombre; sin embargo, las formas crónicas y destructivas son más frecuentes en las mujeres, en ellas las manifestaciones iniciales pasan inadvertidas y por su diseminación a través de los tejidos hacia órganos vecinos, en particular el recto, y no sólo por vía linfática</p>	<p>(1ra etapa 3-12 días). La lesión primaria, que puede iniciar como pápula, vesícula herpetiforme o pequeña erosión, dura poco y es asintomática, por lo que rara vez es vista por el médico, ya que pocos pacientes lo consultan. hay también manifestaciones de uretritis, cervicitis o como una infección rectal, diarrea sanguinolenta y tenesmo. (2da etapa 2-6 semanas de lesión primaria). se caracteriza por adenitis inguinal, a menudo unilateral. Inicia inflamación local, aumento de volumen, a la exploración se palpa un ganglio duro, un tanto</p>	<p>examen directo del exudado de las lesiones o del pus extraído por punción del bubón, en los cuales (mediante la tensión de Giemsa). El método más sensible y específico es la titulación de anticuerpos fluorescentes de las pruebas ELISA y PCR.</p>	<p>En la infección no complicada se recomienda utilizar 500 mg de tetraciclina cada 6 h, doxiciclina 100 mg cada 12 h o eritromicina 500 mg cada 6 h durante 2 días. También es factible dar una dosis única de 1 g de azitromicina. En las mujeres con infección pélvica inflamatoria se recomienda alargar el tratamiento de dos a tres semanas. Si están embarazadas se prefiere usar amoxiciclina 500 mg cada 8 h por 7 a 10 días. Las complicaciones requieren además un tratamiento quirúrgico.</p>	

					<p>engastado en la piel, que en la mayoría de los casos no es doloroso o sólo un poco al caminar o a la palpación. fiebre y malestar general. El proceso infeccioso e inflamatorio se extiende por contigüidad a la piel, la cual se observa rojiza y edematosa, hasta que se adhiere a los ganglios y se torna eritematoviolácea; después se reblandece y abre al exterior formando una fistula que no cicatriza o bubón, que al estar atravesado por el ligamento inguinal toma la forma de un reloj de arena (lo que se conoce como "signo del surco"). tercera fase más destructiva de la infección, sólo ocurre por falta de tratamiento adecuado en las fases tempranas de la infección. aparece proctitis, estenosis rectal, abscesos perineales, fístulas y edema genital graves, en donde se forman úlceras induradas con base fibrosa y bordes mal definidos, túneles de los labios y clítoris, edema y cicatrices estenosantes de recto y vagina.</p>		
--	--	--	--	--	--	--	--

GRANULOMA INGUINAL



Calymmatobacterium granulomatis

(GI) o **donovanosis** es una infección crónica, granulomatosa, que afecta la región anogenital y la ingle, producida por un cocobacilo gramnegativo, por lo general se adquiere vía contacto sexual y se caracteriza por úlceras destructivas y poco dolorosas.

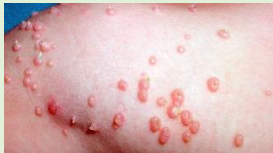mayor frecuencia en países subtropicales y tropicales, predomina en varones. se cree que existen dos vías de transmisión, por contacto sexual anorrectal o por contacto con secreciones contaminadas con heces, dado que se cree que el agente pertenece a la familia Enterobacteriaceae.

periodo de incubación de 3 a 40 días, e inicia con una pápula firme o nódulo no tan firme que crece con rapidez y forma una úlcera de bordes bien definidos, lisos y elevados, su fondo tiene tejido granulomatoso, eritematoso, que sangra con facilidad. Es una úlcera poco dolorosa y en general no se acompaña de adenopatía. En la mujer se presenta sobre todo en labios mayores y menores, así como en el pubis; en el hombre en pene, periné, pubis y región perianal, sobre todo en varones que mantienen relaciones homosexuales. debido a su cronicidad, se fibrosa y desarrolla hiperplasia epitelal vegetante. Si el paciente no recibe tratamiento, presentará progresión lenta, con extensión irregular e intermitente de las lesiones, hasta formar con los años cicatrices queloides y elefantiasis de genitales externos o fistulas rectovaginales o vesiculovaginales

se hace con la demostración del C. granulomatis en el interior de las células, llamados también cuerpos de Donovan, son visibles tanto en frotis como en tejidos con tinciones especiales como Giemsa, Wrigth o Warthin Starry

El trimetoprim con sulfametoxazol 160/800 cada 12 horas por 15 días tetraciclina 500 mg cada 6 horas durante 3 semanas embarazadas eritromicina 500 mg cada 6 h por 2 semanas. con baja respuesta los antibióticos convencionales, 1 g semanal de azitromicina, 1 g de ceftriaxona diario o norfloxacin, los cuales se continúan al menos hasta que las lesiones hayan cicatrizado.

CHANCROIDE



Haemophilus ducreyi

Chancroide, chancro blando o infección de Ducrey, es una infección genital, poco frecuente en México, que se caracteriza por úlceras genitales muy dolorosas.


Mayor incidencia en clima cálidos, se asocia con mala higiene, pobreza y drogadicción. mayor incidencia ocurre entre los 25 y 30 años de edad y casi de manera


chancro fagedénico en donde la lesión se extiende hacia la región púbica, escroto y periné, formando un chancroide gigante en la que hay destrucción rápida de los genitales externos y olor fétido, por

periodo de incubación de 24 a 48 h promedio (1 a 12 días), aparecen pápulas únicas o múltiples que evolucionan en horas a pústulas y se ulceran, formando el chancro

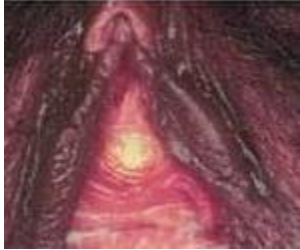Recolección de secreción del bubón a fin de realizar tinción de Gram y cultivo

iprofloxacina 500 mg c/12 h VO u ofloxacina 400 mg c/12 h por 3 días, eritromicina 500 mg VO c/6 h por 7 días, azitromicina 1 g VO o ceftriaxona 250 mg IM en dosis única.

			exclusiva en hombres; se cree que la mujer es portadora	sobreinfección con espiroquetas	blando, constituido por úlceras circulares u ovaladas, poco profundas, de bordes irregulares rodeadas de un halo eritematoso, el fondo de la úlcera puede ser sucio o tener abundante tejido de granulación que sangra con facilidad. De manera característica las lesiones son muy dolorosas. 50% de los pacientes tienen adenopatía inguinal, a menudo unilateral, muy inflamatoria con la formación de un absceso fluctuante o bubón, el cual aparece 7 a 10 días después del chancro. Cuando el proceso es muy extenso da lugar a fimosis, estenosis o fistulas uretrales		
<p>CITOMEGALOVIRUS</p> 	<p>Citomegalovirus (CMV)</p>	<p>El CMV pertenece a la familia de los Herpesviridae. La importancia del CMV radica en las complicaciones que produce en los pacientes inmunocomprometidos, principalmente por VIH, o durante la etapa perinatal. Llega a diseminarse de forma intermitente a partir de fluidos corporales (orina, semen, lágrimas y saliva) de personas infectadas. La transmisión puede ocurrir de persona a persona por contacto cercano, por transfusión</p>	<p>Afecta a cerca de 50 % de la población de adultos mayores de 40 años, con mayor incidencia en poblaciones de bajo nivel socioeconómico. México hay una seroprevalencia mayor a 90%. Se ha encontrado la asociación con virus del papiloma humano, en especial VPH-16, como oncogenes en el carcinoma cervicouterino. recurrencias del CMV están influenciadas por la edad de la primera</p>		<p>En la mayoría de los casos, la infección por CMV es asintomática, pero en los pacientes inmunosuprimidos o con alguna otra ITS, como hepatitis B o VIH, produce sintomatología similar a una mononucleosis infecciosa, con adenopatía, fiebre y ataque al estado general. Cuando el estado inmunológico del paciente está muy deteriorado, hay impacto en el sistema digestivo, la retina (con ceguera), pulmones y SNC. En</p>	<p>mediante serología, también se pueden realizar cultivos de tejido afectado. Debe sospecharse CMV en úlceras crónicas de pacientes con VIH, sobre todo cuando el conteo de CD-4 es menor a 100 células/μL.</p>	<p>inmunidad normal, prácticamente no produce sintomatología, por lo que es innecesario dar tratamiento. conteo de CD4, es indispensable no omitir en ellos la terapia con antirretrovirales</p>

		sanguínea, por trasplante de órganos o por vía sexual. en inmunosuprimidos es causa frecuente de neumonía, infección intestinal, del SNC, retinitis y úlceras anogenitales u orales crónica	relación sexual, el total de años de vida sexual activa y el tiempo de relaciones sexuales antes del primer embarazo.		aquellos pacientes con VIH en estadios avanzados en quienes se ve una úlcera genital o rectal, crónica y dolorosa, debe descartarse el CMV, ya que después del VHS es la principal causa de úlceras. En muchas ocasiones ambos virus son responsables de las úlceras.		
GONORREA VAGINAL 	<p><i>Neisseria gonorrhoeae</i>.</p> <p>Unico huésped natural es el ser humano.</p>		<p>La población más afectada es la que se encuentra entre los 18 a 25 años; la prevalencia de la infección es de 5% en los grupos de jóvenes sexualmente activos</p>		<p>periodo de incubación de la infección comprende entre 2 y 10 días. se observa una vulvovaginitis de intensidad variable con flujo vaginal amarillo verdoso, purulento. La afección de las glándulas de Bartholin en ocasiones es el primer signo de la infección, la cual se manifiesta por tumefacción dolorosa. La infección se propaga en sentido ascendente, dando lugar a salpingitis y peritonitis pélvica; tales complicaciones se definen en conjunto como "infección pélvica inflamatoria" (EPI).</p>	<p>adecuado diagnóstico debe seguir los pasos 1) Examen microscópico del gonococo examen directo de la secreción cervicovaginal. 2) Examen bacteriológico con tinción rápida con azul de Löffler 3) Tinción de Gram diplococos gramnegativos semejantes a granos de café 4) Cultivo en medio de agar chocolate o de Tallen-Martin. 5) Inmunofluorescencia, 6) PCR.</p>	<p>infecciones no complicadas (genitales o extragenitales) es el siguiente: cefixima 400 mg VO (dosis única), o bien, ceftriaxona 250 mg IM (dosis única), o bien, ciprofloxacina 500 mg por vía oral (dosis única), o bien, ofloxacina 400 mg VO en dosis única. Es imperativo también el tratamiento a los compañeros sexuales con un régimen antibiótico similar</p>

CLAMIDIASIS VAGINAL



Chlamydia trachomatis

después de haberse manifestado como patología de la córnea y la conjuntiva hasta los primeros años del siglo XX en Europa y todavía hoy en los países del tercer mundo (tracoma), se extendió hacia su manifestación a nivel genital, sobre todo en años recientes.

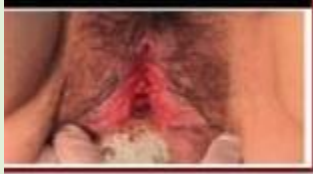incidencia de las infecciones genitales en las adolescentes es a todas luces superior a la de las mujeres adultas, 80% de las formas son asintomáticas. Los factores de riesgo asociados; consumo de tabaco, los antecedentes de infecciones por *Chlamydia*, pareja sexual reciente (más que el número de parejas) y la ectopia cervical.

síntomas clínicos iniciales, entre los cuales está el desarrollo de cervicitis discreta. *Chlamydia* logra alcanzar al endometrio; en consecuencia, se producirá una anexitis (25%) conduciendo a una EPI.

-cultivo se realiza en células de McCoy o HeLa.
-muestras de endocervix y en la pareja (hombre) de uretra pero no con orina.
-PCR

azitrocina 1 g por vía oral (dosis única); doxiciclina 100 mg VO dos veces al día durante 7 días, o bien, ofloxacina 300 mg VO durante 7 días, o levofloxacina 500 mg VO durante 7 días, o bien, eritromicina 500 mg VO cuatro veces al día durante 7 días.

TRICOMONIASIS VAGINAL



Trichomonas vaginalis.

Protozooario no tiene mitocondrias posee hidrosomas capaces de liberar hidrógeno gaseoso, lo cual confiere el característico aspecto espumoso del exudado

productor de una inflamación purulenta sui generis, frecuente en la patología del tracto genital inferior. periodo de incubación de tres a 28 días.

El protozooario es capaz de sobrevivir al exterior y se ha aislado del agua de piscinas y de agua no clorada, por tanto, la transmisión puede ser no sexual

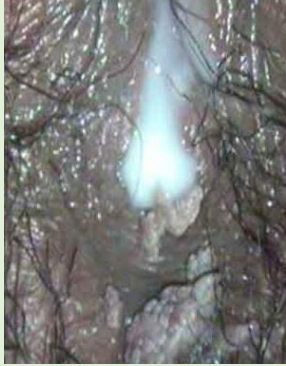inflamación vaginal acompañada por una secreción líquida y espumosa, con frecuencia fétida, suele ser abundante, de color amarillo verdoso y está acompañada de eritema con intenso prurito, ardor y dispareunia. En inflamación intensa, sobre el cérvix se observa un aspecto

-Examen en fresco, con observación microscópica de la secreción genital diluida en una gota de suero fisiológico,
-Preparados de tinciones: May-Grunwald-Giemsa, acridina naranja o Papanicolaou.

metronidazol 250 mg VO 3 veces al día por 7 días, metronidazol 500 mg VO dos veces al día por 5 días, metronidazol 1 g VO en dos dosis por 2 días. metronidazol 2 g VO en dosis única.

					<p>llamado colpitis macular o cervicitis “en fresa”. En hombre llega a provocar estenosis uretral, anomalías de la movilidad de los espermatozoides, vesículas y homospermia</p>		
<p>VAGINOSIS BACTERIANA</p> 	<p>Gardnerella vaginalis Trichomonas vaginalis Mycoplasma hominis Agentes anaerobios (Bacteroides, mobiluncus y estreptococos)</p>	<p>se define como un síndrome clínico relacionado con la sustitución de la flora lactobacilar normal de la vagina por una flora anaerobia. El término “vaginosis” indica que no existe una reacción inflamatoria en este síndrome (ausencia de polimorfonucleares), lo que la distingue de las vaginitis.</p>		<p>queja de secreciones vaginales demasiado abundantes, fétidas y nauseabundas (olor “a pescado”). El ardor o el prurito aparecen con frecuencia variable</p>	<p>-olor vaginal “a pescado” de la secreción vaginal, en especial después del coito. -secreciones vaginales de color grisáceo y que cubren con una capa muy delgada las paredes vaginales. -Microscopia de las secreciones vaginales -ausencia notable de leucocitos. La presencia de tres de estos criterios es suficiente para establecer el diagnóstico de vaginosis</p>	<p>Inhibir el crecimiento de las bacterias anaerobias, pero no de los lactobacilos vaginales.</p> <p>Metronidazol 500 mg VO dos veces al día durante 7 días, intravaginal en gel al 0.75%, un aplicador por 7 días, o dosis única de 2 g por vía oral.</p> <p>Clindamicina: aplicador (5 g intravaginal de crema al 2% a la hora de acostarse durante 7 días, o bien, 2 cápsulas de 300 mg VO dos veces al día por 7 días, o bien, 3 un óvulo de 100 mg por vía vaginal a acostarse durante tres días.</p>	

MICOSIS VAGINAL



Candida albicans

La micosis vaginal refleja un trastorno del ecosistema vaginal, es una de las causas más frecuentes de consulta ginecológica, alrededor de 75% de las mujeres presentan durante su vida sexual al menos una micosis vaginal el agente es un germen habitual o exclusivo del ser humano y coloniza tracto gastrointestinal, vagina y piel. La difusión de la Candida hacia la vagina puede provenir del recto o de focos cutáneos, así como también por contacto sexual o a través de fomites

Los factores que predisponen a las recidivas de la infección son uso de antibióticos que induce cambio en la flora vaginal, embarazo, tratamiento con estrógenos o anticonceptivos orales, disvitaminosis, alteraciones inmunitarias (uso de corticosteroides, terapéutica antiblástica, etc.), vestimentas y diabetes

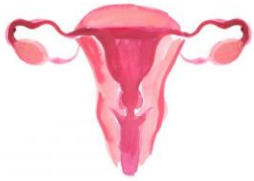vulvovaginitis de aparición brusca, asociada con flujo vaginal blanco, espeso y consistencia "cremosa" acompañado de prurito vulvar, quizá halla dolor vaginal, dispareunia, eritema con ardor e irritación vulvar que a veces se extiende hasta el ano. En ocasiones se observa disuria por contacto de la orina con el epitelio vulvar y vestibular inflamado. lesiones eritematosas, secas y maculares, a menudo con lesiones por rascado. cérvix esta enrojecido y presenta vascularidad aumentada y con la pseudomembrana.

-examen microscópico de la secreción diluida en solución fisiológica.
-Papanicolaou.
-examen de cultivo representa el método diagnóstico más sensible y seguro en medio Sabouraud o en medio de Nickerson.

El cultivo puede identificar el tipo de levadura en 24 a 48 h

imidazoles locales, los cuales logran en la mayoría de los casos un alivio de la sintomatología:
-Butoconazol, crema al 2%, 5 g por vía intravaginal durante 3 días.
Clotrimazol: a. Crema al 1%, 5 g por vía intravaginal durante 7 a 14 días.
Comprimidos de aplicación intravaginal, 100 mg durante 7 días.
-Miconazol: a. Crema al 2%, 5 g por vía intravaginal durante 7 días. - Óvulos vaginales, 200 mg durante 3 días.

EPI



Infecciones gonocócicas y sobre todo clamídicas

Constituye una afección común en la mujer con actividad sexual, comienza por una cervicitis, seguida por una endometritis y después de una salpingitis. La evolución prosigue hacia secuelas tubáricas inflamatorias que provocan embarazos ectópicos, esterilidad e incluso dolores pélvicos crónicos.

Incidencia de salpingitis aumenta entre los 15 y 25 años. DIU duplica o triplica el riesgo de salpingitis, al menos durante el primer año posterior a su colocación. Cuando se ha realizado una interrupción voluntaria del embarazo, el riesgo de salpingitis se eleva


La EPI se puede clasificar de diferentes formas :

1. Según su evolución clínica: aguda, crónica, y subclínica.
2. Según su etiología: exógena o endógena.
3. Según estadios clínicos : se permite establecer la gravedad y el pronóstico de la infección y orientar el tratamiento a realizar.

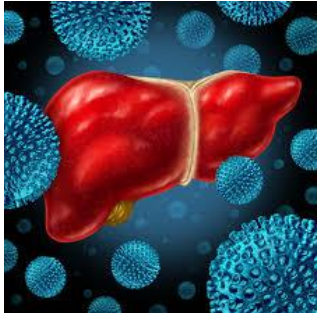
Se trata casi siempre de una mujer joven; hipogastralgia y dolor en fosas ilíacas, quizás haya dispareunia. : leucorrea en 50% de los casos, fiebre superior o igual a 38° C en 48% de las pacientes, metrorragias en 40% (que traducen la existencia de una endometritis) y, por último, signos urinarios en 20% de las enfermas

-45% de los casos, la biometría hemática muestra una hiperleucocitosis con polinucleosis y en 75% de los casos una velocidad de sedimentación globular superior a 15 mm en la primera hora.
-proteína c reactiva.
-Serologías.
-PCR.
-Ecografía en fase supurativa avanzada
-La laparoscopia está indicada en casos de duda diagnóstica o de fracaso de una antibioticoterapia de prueba al cabo de 48 horas.

régimen A se administra: 1) ofloxacina 400 mg VO, dos veces al día durante 14 días, o 2) levofloxacina 500 mg VO una vez al día durante 14 días, con opción de metronidazol 500 mg VO cada 12 h durante 14 días
El régimen B incluye: 1) cefoxitina 2 g IM, más probenecid 1 g VO de manera concurrente, o 2) ceftriaxona 250 mg IM (o cefalosporina equivalente), más doxiciclina 100 mg VO dos veces al día durante 14 días, con opción de

							metronidazol 500 mg VO cada 12 h durante 14 días.
<p>CONDILOMAS ACUMINADOS</p> 	<p>Virus del papiloma humano (VPH)</p>	<p>conocida como verrugas anogenitales, "crestas", papilomas venéreos o verrugas venéreas. Los VPH son virus epidermotropos con afinidad y capacidad de infectar cualquier tipo de epitelio escamoso</p>	<p>incremento en la aparición de cáncer de pene, y también esos VPH están asociados hasta en un 70% con el cáncer anal en varones homosexuales, de modo que se ha considerado que es un posible agente causal a los tipos 16 y 18 de estos virus</p>	<p>Condilomas acuminados y condilomas planos.</p>	<p>condiloma o verruga, el cual comienza por una elevación de pequeño tamaño, de color carne, crece con rapidez y da lugar a vegetaciones en forma de "cresta de gallo" o grandes masas en forma de "coliflor". En ocasiones están cubiertos por una secreción semipurulenta que despide un olor muy desagradable</p>	<p>El diagnóstico de la infección por VPH por lo general es clínico, a través de la inspección de las lesiones. Dentro de las técnicas diagnósticas actuales para la detección del VPH se encuentran la citología, colposcopia e histopatología, microscopia electrónica, detección del DNA viral mediante la PCR y la detección del antígeno (Ag) viral</p>	<p>En la actualidad no hay disponible algún tratamiento específico que permita la erradicación del VPH.</p>

HEPATITIS C



Virus del Hepatitis A, B, C.

Género: hepatovirus
Familia: picornavirus.

Cualquiera de estos tres virus llega a ser transmitido a través de las relaciones sexuales desprotegida

(VHA) en todo el mundo y México es considerado como una zona endémica moderada de esta infección. a infección benigna y la mayoría de quienes se infectan alcanzan una recuperación absoluta o presentan formas asintomáticas de la infección.
VHB complicaciones de esta infección, cuyas principales consecuencias son el desarrollo de cirrosis y de carcinoma hepatocelular.
VHC, principales causas son compartir agujas o jeringas no esterilizadas, sobre todo en usuarios de drogas inyectables, la exposición ocupacional y en los últimos años ha aumentado de manera considerable la transmisión materno-fetal y sexual, La cirrosis y el carcinoma hepatocelular son las complicaciones más significativas de esta infección

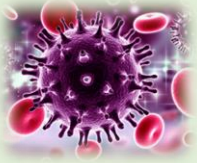
-Hepatitis A.
-Hepatitis B.
-Hepatitis C.

La hepatitis C aguda generalmente no se diagnostica porque rara vez causa síntomas. Cuando los signos y síntomas están presentes, pueden incluir ictericia, junto con fatiga, náuseas, fiebre y dolores musculares.

VHA mediante la presencia de anticuerpos: anti-VHA IgM y anti-VHA IgG.
VHB marcadores serológicos, tanto antígenos como anticuerpos y, además, es factible cuantificar el DNA viral a través de la PCR, que es un marcador directo de la replicación viral.
VHC se realiza a través de la detección serológica de anticuerpos a esta infección (anti-VHC), prueba de RNA de VHC por PCR cuantitativa

a modo de prevenir la hepatitis A es factible emplear inmunoglobulina (Ig), con lo cual se logra una inmunización pasiva, la cual se puede administrar después de la exposición tan pronto como sea posible o durante la fase inicial.
En la actualidad aún no existe un tratamiento medicamentoso específico para erradicar al VHA o controlar la infección por este virus, algo similar ocurre con el VHB

VIH



virus de inmunodeficiencia humana.
Familia: retrovirus
Subfamilia Lentivirus.

En 1983, fue aislado un nuevo agente: el virus de inmunodeficiencia humana, VIH. existen dos variedades: VIH-1 y VIH-2. El VIH-1 es el más conocido y el responsable de la mayoría de los casos de sida en el mundo, en cambio el VIH-2 es más frecuente en el Continente Africano. Ambos virus generan la misma sintomatología y se detectan por las mismas pruebas diagnósticas. En México, se requiere del consentimiento informado del usuario para realizar las pruebas de


afecta de manera principal a varones homosexuales. empieza a notar un desplazamiento de la infección del VIH de las grandes ciudades a las áreas rurales y semirurales. En México, los movimientos migratorios entre ciudades y poblaciones, además de aquellos hombres y mujeres trabajadores que van y vienen de EUA, contribuyen a la mayor diseminación del VIH

La infección inicial que puede causar en muchos casos sin producir síntomas también puede provocar en muchos otros un cuadro clínico parecido al de la monucleosis infecciosa. Consiste en fiebre, inflamación de los ganglios del cuello, malestar y erupción cutánea.

se adquiere por transmisión sexual, al tener relaciones sexuales sin protección o no seguras; por transmisión sanguínea, cuando se transfunde sangre o sus derivados infectados con VIH, tras usar jeringas o agujas no desechables o no esterilizadas, en trasplantes de órganos contaminados y por transmisión vertical, es decir, de una madre infectada a su hijo, durante el embarazo, parto o amamantamiento.

-detección de los anticuerpos al VIH, la más conocida es la de ELISA, para confirmar el diagnóstico se suele emplear Western blot.
-detección del antígeno P24, RNA de VIH por PCR cualitativa, cultivo de virus

El tratamiento de la infección VIH se llama antiviral (TAR).

<p style="text-align: center;">SIDA</p> 	<p>Virus de Inmunodeficiencia Humana.</p>	<p>detección de la infección por VIH.</p> <p>El sida es la enfermedad ocasionada por el VIH. Cuando la infección por VIH progresa a tal grado que provoca un deterioro significativo del sistema inmunológico, aparecen las enfermedades oportunistas, las cuales quizá tarden en aparecer desde unos meses hasta más de 10 años después de la infección inicial</p>	<p>Los factores epidemiológicos y conductas de riesgo asociados a estadios sida fueron sexo masculino, y no uso de preservativo y mas de dos parejas sexuales y como factor protector ser homosexual.</p>		<p>En la actualidad se reconoce que el curso de la infección por VIH esta caracterizado por episodios de enfermedad que quizá estén seguidos por una recuperación y periodos asintomáticos Algunos síntomas fiebre, fatiga, ganglios linfáticos inflamados a menudo uno de los primeros signos de la infección por el vih es la diarrea Perdida de peso, candidiasis vaginal, oral (candidiasis) Herpes (herpes zoster) neumonía.</p>	<p>conteo de linfocitos T-CD4 menos de 200 células/μL es considerada en etapa sida, aunque se encuentre asintomática</p>	<p>Aún no existe una cura para la infección por VIH. Sin embargo, cada vez hay disponibles nuevos medicamentos antirretrovirales que prometen una mayor y mejor calidad de vida para las personas afectadas.</p> <p>Dos tipos de tratamientos para el VIH: el primer grupo es un conjunto de medicamentos que se utilizan para tratar las enfermedades oportunistas; el segundo lo conforma una serie de</p>
--	---	--	---	--	---	---	--

