



# UDCS

## Mi Universidad

*Nombre del Alumno: Zenaida Saragos Jiménez*

*Nombre del tema: maduración dentaria, ósea y sexual*

*Parcial: 3*

*Nombre de la Materia: Crecimiento y Desarrollo*

*Nombre del profesor: Morales Irecta Rosvani Margine*

*Nombre de la Licenciatura: Medicina Humana*

*3er semestre*

*Comitán de Domínguez Chiapas 17 de noviembre 2023*

# MADURACION DENTARIA

- El amamantamiento es responsable de la maduración de las musculas de la masticacion y de la correcta colocacion de la mandibula.
- la denticion decidua tambien conocida como diente de leche, son los primeros dientes que salen durante el periodo embionario y brotan en la primera infancia.
- La denticion decidua se conforma de 20 piezas:
  - 8 incisivos
  - 4 caninos
  - 8 molas
- Se inicia generalmente a los 6 años de edad con una secuencia caracteristica que termina aproximadamente 28 meses.

## Denticion Primaria

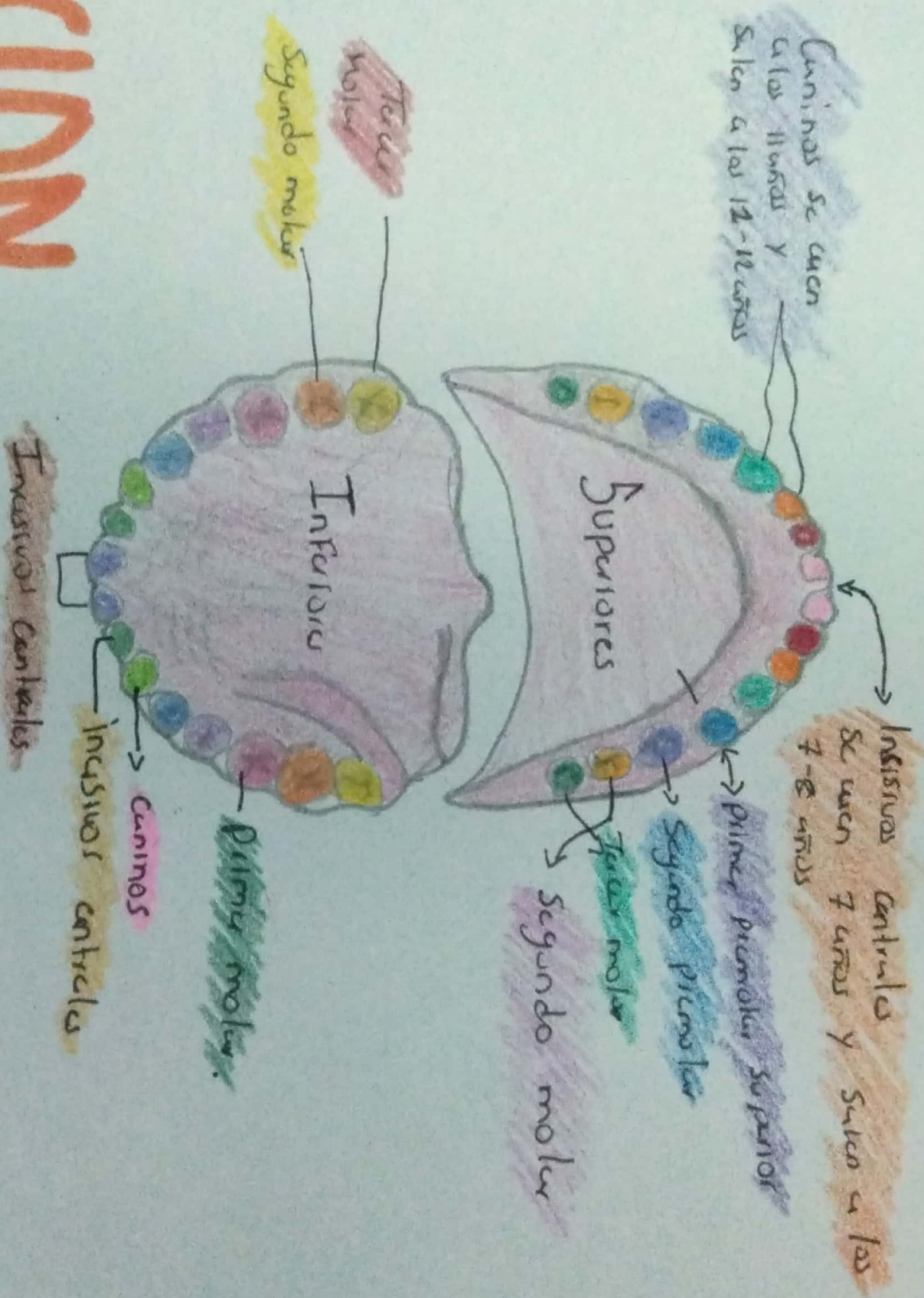
	Incisivos Centrales	Incisivos laterales	Caninos	Primer premolar	Primer molar	Segundo molar	Tercer molar
Maxilar	8m	10m	24m	X	14m	27m	X
Mandibular	6m	4m	17m	Segundo premolar	m	26m	X



## Denticion Permanente

Maxilar	7-8 años	8-9 años	10-11 años	10-11 años	10-12 años	6-7 años	11-13 años	17-21 años
Mandibular	6-7 años	6-7 años	9-10 años	10-11 años	11-12 años	6-7 años	11-13 años	17-21 años

# DENTITION



# MADURACION OSEA

- Es el proceso de desarrollo de la osificación que tiene lugar el crecimiento somático.
- El lugar preferente de evaluación es la mano y la muñeca aunque puede establecer en otras zonas.

## 3 ETAPAS

### Maduración Prenatal

Se observan osificación de las cartilagos, diáfisis, núcleos epifisarios del fémur, tibia y de la cabeza.

### Maduración Perinatal

OSIFICACION de los huesos del cuerpo y torso, epifisis de huesos largos y el de la bóveda craneana.

### Maduración Postnatal

OSIFICACION de los cartilagos en crecimiento.

- En los niños se tiene una edad ósea más avanzada para la edad cronológica así como también influyen patrones genéticos.

# MADURACION SEXUAL

- Es la edad o el momento en el cual un organismo obtiene la capacidad para llevar a cabo la reproducción.
- Es considerado sinónimo de la adultez
- El proceso de maduración sexual es llamado pubertad.

## - Pubertad:

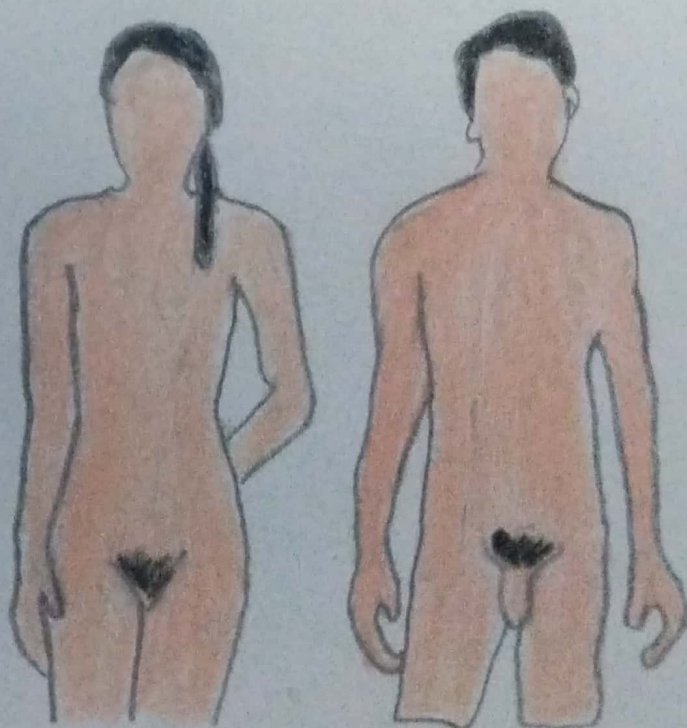
período de cambios físicos como psicológicos.

- Cuando se alcanza la madurez.

Entre los 9 y los 18 años

## - Características de la maduración sexual.

Se reflejan cambios morfológicos mayormente en genitales donde se reflejan cambios en el tamaño, forma, composición y desarrollo funcional.



Vello pubico con distribucion curvatura adulta, que se extiende hasta la curvatura interna de las muslas.



Mamas de configuracion adulta, la areola esta en el mismo plano del resto de la mama y solo se proyecta el pezón. El tejido mamario se extiende hacia las zonas axilares.



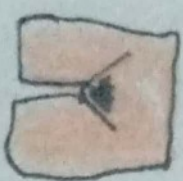Vello pubico abundante oscuro, rizado y grueso, Distribucion triangular en toda el area del Pubis sin curvatura en la curvatura interna de las muslas.



Sigue el crecimiento de la mama, Proyeccion del pezón y de la areola formando una elevacion secundaria que sobresale del resto de la mama.



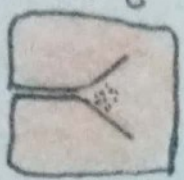Vello pubico abundante y pigmentado, rizado, extendido hasta el Pubis o monte de Venus.



Continua el crecimiento con elevacion de las mamas y areolas en un mismo plano de forma piramidal similar a la mama adulta, pero pequeña.



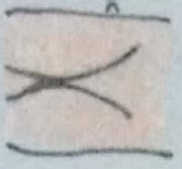
Vello pubico escaso, liso fino ligeramente pigmentado ubicado en los bordes de los labios mayores



Boton mamario: areola curvada de diametro y pigmentada, formando un montículo con el pezón.



Pseudoescote infantil.

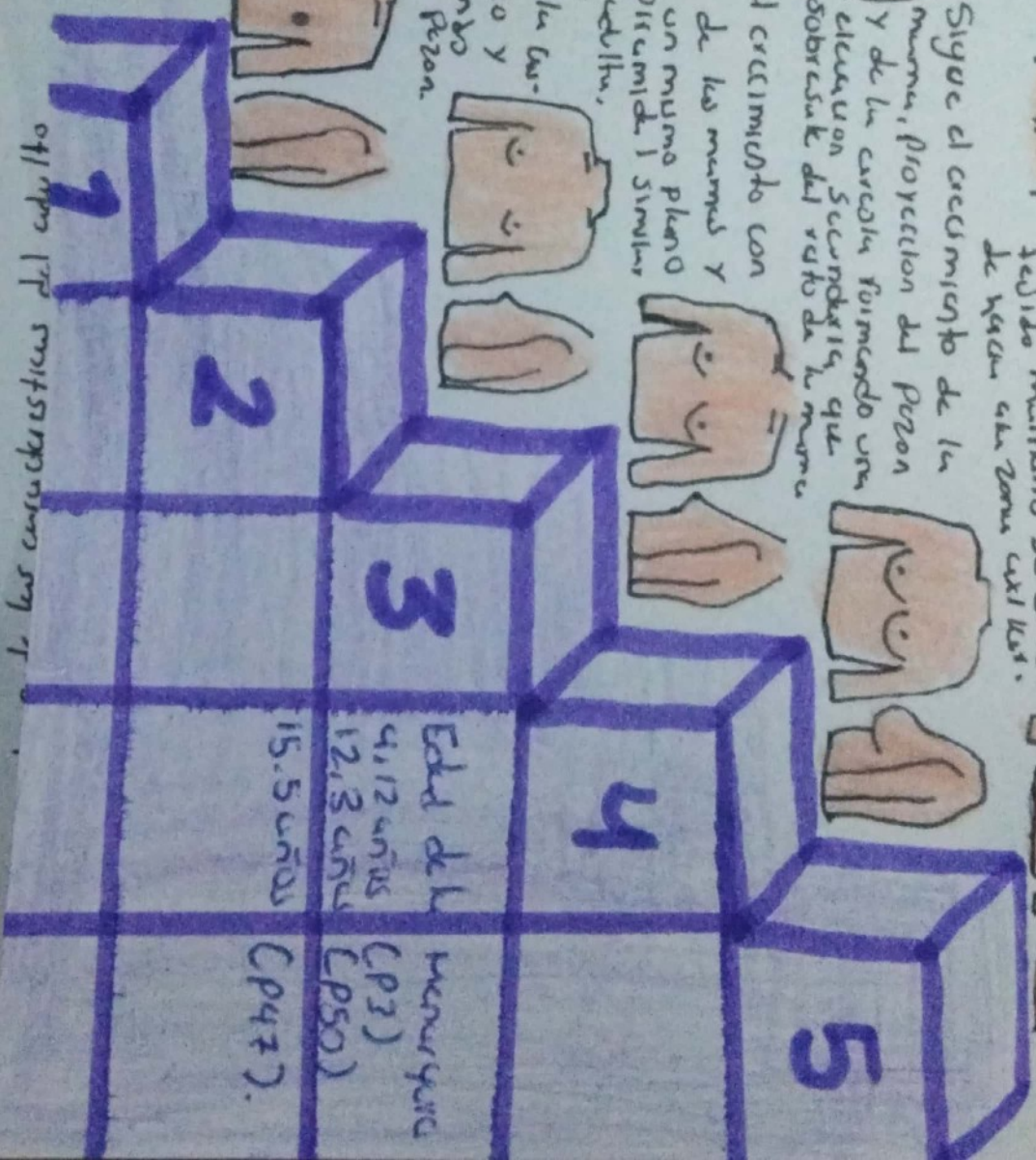


Pseudoescote axilar infantil.



aproximadamente en 30 años

otro tipo de configuración en 17



Edad de la mujer	CP3)
4,12 años	CP50)
12,13 años	CP47).
15,5 años	

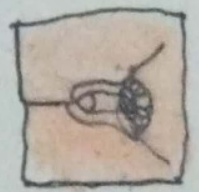
- Vello Pubico de las características del adulto que se extiende hacia la cara interna de los muslos y puede extenderse a la parte media del abdomen.

Vello Pubico abundante, rizado, oscuro y grueso, cubre todo el triángulo del Pubis sin extenderse a la cara interna de los muslos.

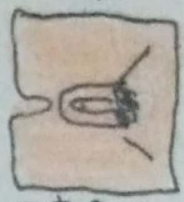
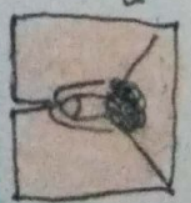
Vello Pubico abundante, grueso poco rizado y oscuro, localizado sobre el Pubis y se extiende a combas laterales del Pubis.

Vello Pubico escaso, liso. Localizado en la base del Pene.

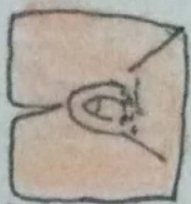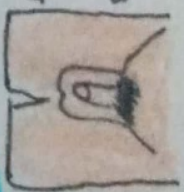Adolescente aspecto infantil.



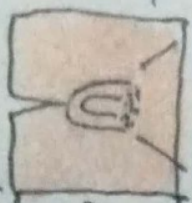
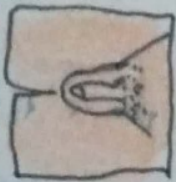VT: 25 ml o más oscuro y Pene con las características del adulto



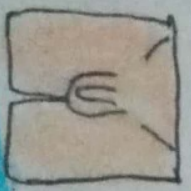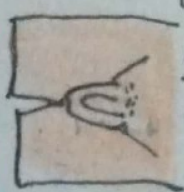Continua el aumento del VT y del escroto. Piel escrotal más oscura. Pene aumentado en tamaño, en longitud y grosor. Desarrollo de glande.



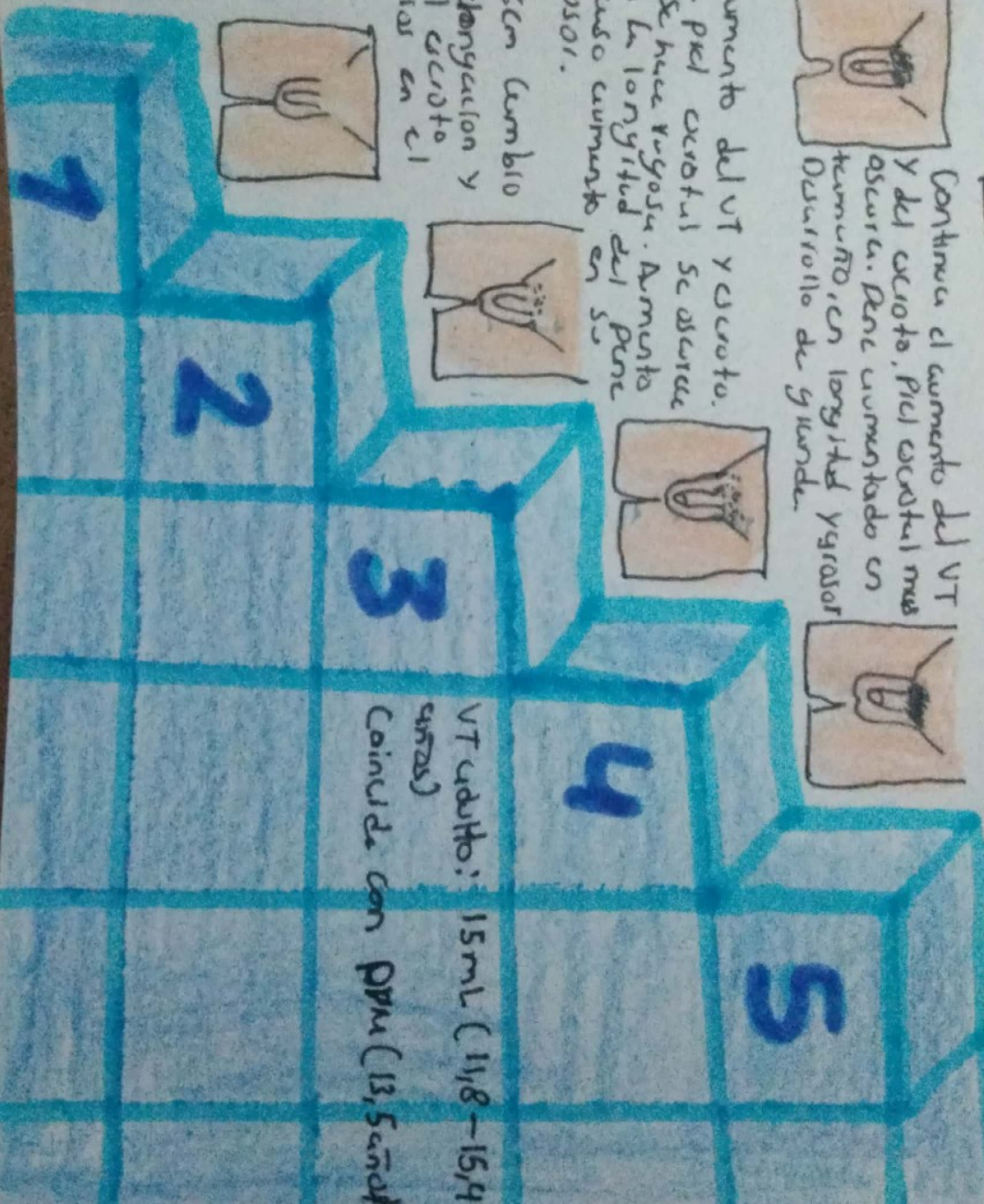
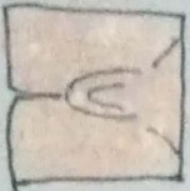Aumento del VT y escroto. La piel escrotal se oscurece y se hace rugosa. Aumento en la longitud del Pene. Causa aumento 910501.



VT: 4 ml o 2.6cm cambio en la textura, elongación y coloración del escroto. No hay cambios en el tamaño del Pene.



Prepubescente aspecto infantil.



VT adulto: 15ml (11/8-15/4 cm<sup>2</sup>)  
Coincide con PPM (13,5 cm<sup>2</sup>)