



**Nombre del alumno: Karen
Guadalupe Alvarez de la Cruz.**

**Nombre del profesor: Dra. Rosvani
Margine Morales Irecta.**

Nombre del trabajo: Flashcards.

Materia: Crecimiento y desarrollo.

PASIÓN POR EDUCAR

Grado y Grupo: 3-C

Comitán de Domínguez Chiapas a 17 de noviembre de 2023.

Maduración Ósea

* La maduración ósea ocurre en 3 etapas:

Maduración Prenatal

Se observa osificación de los cartilagos diafisarios, núcleos epifisarios del:

- * Fémur
- * Tibia
- * Cabeza del húmero
- * Cuboides

Maduración posnatal

Existe osificación de los huesos del cuerpo y tarso, epifisios de huesos largos y de la bóveda craneana.

Maduración puberal

Hay osificación de los cartilagos de crecimiento

Maron lpe.
Alvarez de la Cruz
3-C

Ru 1/2

Maduración Dental.

Karen Gpe
 Alvarez de la Cruz
 3-0

Dentición primaria

Maxilares

Incisivos centrales 8 meses
 Incisivos laterales 10 meses
 Caninos 19 meses
 Primer molar 14 meses

Segundo molar 27 meses

Mandibulares

Incisivos centrales 6 meses
 Incisivos laterales 9 meses
 Caninos 17 meses
 Segundo molar 26 meses

Dentición permanente

Maxilares

Incisivos Centrales 7-8 años
 Incisivos laterales 8-9 años
 Caninos 10-11 años
 Primer molar 6-7 años

Primer premolar 10-11 años
 Segundo premolar 10-12 años

Segundo molar 11-13 años

Mandibulares

Incisivos centrales 6-7 años
 Incisivos laterales 6-7 años
 Caninos 9-10 años
 Primer molar 6-7 años


Segundo molar 11-13 años
 Tercer molar 17-21 años

Estadios de NOkhA

0 Ausencia de Cripta




1 Presencia de Cripta




2 Calcificación inicial



3 Un tercio de la corona



4 Dos tercios de la corona



5 Corona casi completa



6 Corona completa



7 Un tercio de raíz



8 Dos tercios de raíz



9 Raíz casi completa, ápice abierto



10 Raíz completa, ápice cerrado



Maduración Sexual

Desarrollo de las glándulas mamarias

Etapa 1 → Preadolescente

Sin cambios en las mamas

Etapa 2 → Edad media

11.8 C9-13.4)

Elevación de la mama

Etapa 3 → Edad media

12.2 C10-14.3)

La mama se agranda

Etapa 4 → Edad media

13.1 C10.8-15.4)

Las areolas y el pezón forman un montículo secundario

Secundario

Etapa 5 → Edad media
15.3 C11.9-18.8)

Mamas maduras

Desarrollo del vello pubico femenino

Etapa 1
Preadolescente

Sin presencia de vello pubico

Etapa 2
Edad media:
11.7 C9-14.1)

higeramente pigmentado y escaso

Etapa 3
Edad media:
12.4 C10-14.6)


Más oscuro del adulto, comienza a sin extensión nizarase a los muslos

Etapa 4
Edad media:
13 C18.2-15.1)

Etapa 5
Edad media:
14.4 C12.2-16.7)

Parecido al del adulto, distribución del vello

extensión a los muslos



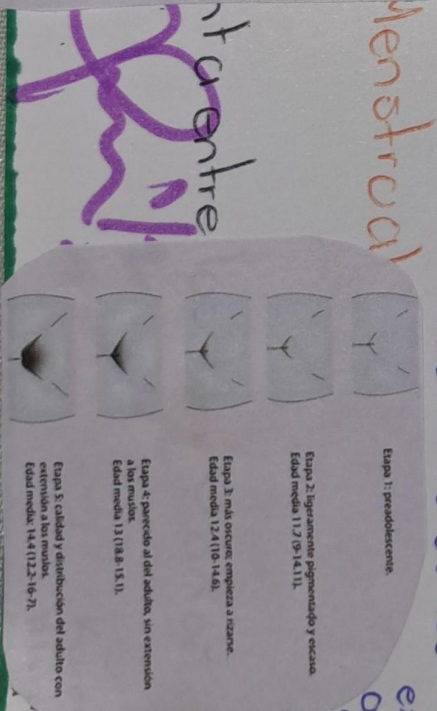
Etapa 1: preadolescente.

Etapa 2: elevación de la mama. Edad media 11.2 (9-13.4).

Etapa 3: la mama se agranda. Edad media 12.2 (10-14.3).

Etapa 4: las areolas y el pezón forman un montículo secundario. Edad media 13.1 (10.8-15.4).

Etapa 5: mamas maduras. Edad media 15.3 (11.9-18.8).



Etapa 1: preadolescente.

Etapa 2: ligeramente pigmentado y escaso. Edad media 11.7 (9-14.1).

Etapa 3: más oscuro, empieza a nizarase. Edad media 12.4 (10-14.6).

Etapa 4: parecido al del adulto, sin extensión a los muslos. Edad media 13 (11.8-15.1).


Etapa 5: calidad y distribución del adulto con extensión a los muslos. Edad media 14.4 (12.2-16.7).

3-C

Apoe

Maduración Sexual.

rollo de los genitales masculinos



Etapa 1: prepubescencia.
Etapa 2: escroto largo poco pigmentado.
Edad media: 11.6 (11.3-15.6).

Etapa 3: ocurre, comienza a estar, poca cantidad.
Edad media: 12.9 (11.8-16).

Etapa 4: parecido al del adulto, sin extension a los muslos.
Edad media: 13.8 (12.2-16.5).

Etapa 5: calidad y distribución del adulto con extensión a los muslos.
Edad media: 14.9 (12.2-17.3).

Etapa V

Genitales adultos en tamaño y forma

14.9 a
(13-17.3)

Edad media
Preadolescente

11.4 a

(9.5 - 13.8)

12.9 a

(10.8 - 14.9)

Alargamiento del escroto y los testículos; enrojecimiento de la piel del escroto, cambio de textura, poco alargamiento del pene

Alargamiento del pene, primero longitudinal; mayor crecimiento testicular y escroto

Aumento del tamaño del pene

En cuanto a anchura, mayor crecimiento testicular, oscurecimiento de la piel escrotal

Tanner

Karen Lope

Alvarez de la Cruz

32

III

IV