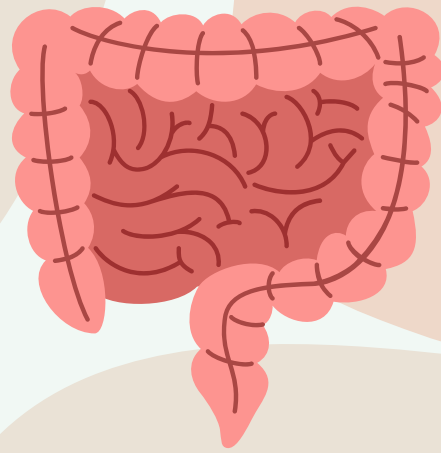
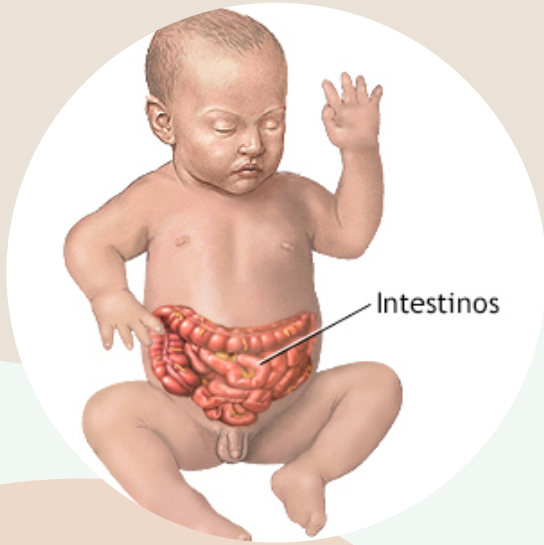

ENTEROCOLITIS NECROZANTE

ES LA PATOLOGIA DIGESTIVA ADQUIRIDA MAS FRECUENTE Y GRAVE EN EL PERIODO NEONATAL

DEFINICION

Proceso isquémico que avanza a necrosis en la mucosa de la pared intestinal generando un estado inflamatorio que puede llegar a perforar el organo.



EPIDEMIOLOGIA ACTUAL

- Corioamnionitis.
- RN prematuros entre 23 y 24 CDG.
- Embarazos gemelares.


EPIDEMIOLOGIA MUNDIAL

La incidencia global es entre 0.5 y 5% de los nacidos vivos y 7% en bajo peso al nacer



FACTORES DE RIESGO

- Corioamnionitis
- Prematuridad
- Alimentación enteral con formula
- Asfixia perinatal
- Poliglobulia



CLASIFICACIÓN

I.- Sospecha de ENC:

- signos sistémicos leves
- signos intestinales leves
- Radiografía de abdomen

II- ENC confirmada:

- signos sistémicos moderados
- signos intestinales adicionales
- signos radiológicos específicos
- Alteraciones analíticas

III- ENC avanzada:

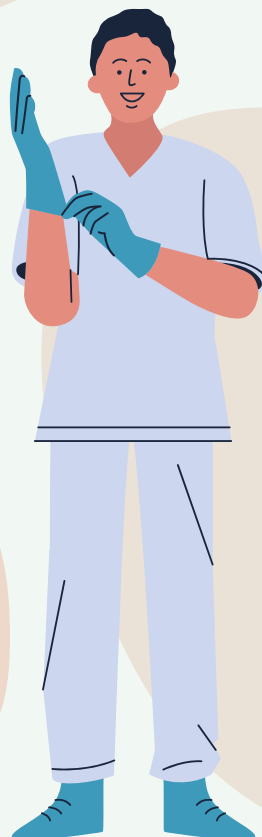
- Afectación sistémica grave
- Signos clínicos de peritonitis
- Signos radiológicos de gravedad
- Alteraciones analíticas

CLINICA

- Distensión abdominal mayor
- Apneas
- Heces con sangre macro y microscópico
- Cambios de coloración en piel
- Vomito
- Diarrea

DIAGNOSTICO

- Clínico>De acuerdo a signos y síntomas.
- Manifestaciones radiológicas (neumatosis intestinal y el gas portal).
- Laboratorio> No es específico



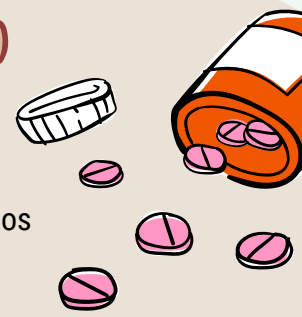TRATAMIENTO

MÉDICO

- Suspensión de alimentos
- sonda gástrica abierta
- Balance de líquidos
- Iniciar tx antibiótico de amplio espectro

QUIRURGICO

- Drenaje peritoneal
- Laparotomía con resección



INTEGRANTES

Diana Citlali Cruz Rios
Evangelina Yaquelin Roblero Roblero
Hania Paola Dominguez Franco
Adonis Omar Cordova Morales

BIBLIOGRAFIA

Guasch, X. D., & Raspall Torrent ., F. (s. f.). Enterocolitis necrosante. Asociación Española de Pediatría