



Jennifer Guadalupe Espinosa Pérez

Dra. Rosvani Margine Morales Irecta

Flashcards: Entendiendo el desarrollo

Crecimiento y desarrollo

PASIÓN POR EDUCAR

3

“C”

Maduración Dental

Edad promedio de aparición de piezas dentarias

Dentición primaria

	Incisivos Centrales	Incisivos laterales	Caninos	Primer premolar	Segundo premolar	Primer molar	Segundo molar	Tercer molar
Maxilares	8 meses	10 meses	24 meses			14 meses	21 meses	
Mandibulares	6 meses	9 meses	11 meses			14 meses	21 meses	

Dentición Primaria

	Incisivos Centrales	Incisivos laterales	Caninos	Primer premolar	Segundo premolar	Primer molar	Segundo molar	Tercer molar
Maxilares	7-8 años	8-9 años	10-11 años	10-11 años	10-12 años	6-7 años	11-13 años	11-13 años
Mandibulares	6 años	6-7 años	9-10 años	10-11 años	11-12 años	6-7 años	11-13 años	11-13 años

Estadio 0					ausencia de cripta
Estadio 1					presencia de cripta
Estadio 2					Calcificación inicial de la corona
Estadio 3					1/3 de la corona completa
Estadio 4					2/3 de la corona completa
Estadio 5					corona prácticamente completa
Estadio 6					corona completa
Estadio 7					1/3 de la raíz completa
Estadio 8					2/3 de la raíz completa
Estadio 9					raíz prácticamente completa pero con ápice abierto
Estadio 10					raíz completa y ápice cerrado

Estadios de Nolla

Maduración ósea

La maduración ósea ocurre en 3 etapas

- Maduración Prenatal

Se observa osificación de los cartilagos diafisarios, núcleos epifisarios del fémur y la tibia y de la cabeza del húmero de los codo y de la cabeza de los brazos de los hombros de los codos.

- Maduración Puberal

hay osificación en los cartilagos de crecimiento.

- Maduración posnatal

Existe osificación de los huesos del carpo y tarso epifisis de huesos largos y de la bóveda craneana.



Núcleos de Osificación

Carpe de la vida	Valoración general	Huesos concretos
Infancia precoz RN 10 meses (M) RN 14 meses (V)	Centros de osificación secundarios presentes en las extremidades superior e inferior, sobre todo pie y tobillo	Hueso grande y ganchoso: en torno a los 3 meses. Es el único núcleo durante los primeros 6 meses Epifisis distal del radio: en torno a los 10 meses (M) y 15 meses (V)
Edad preescolar o infancia tardía 10 meses-2 años (M) 14 meses-3 años (V)	Núcleos de osificación de las epifisis de los huesos largos de la mano La valoración del carpo es poco fiable	Secuencia: falanges proximales → metacarpianos → falanges medias → falanges distales El primero es el tercer dedo y el último el quinto Hay 2 excepciones: Epifisis de la falange distal del pulgar: en torno a los 18 meses (M) y 15 meses (V) Epifisis de la falange media del quinto dedo: osifica en último lugar
Escolar o etapa prepuberal 2-7 años (M) 3-9 (V)	Tamaño de la epifisis en relación con las metáfisis adyacentes	Crecimiento de los núcleos de osificación epifisarios tanto en grosor como en anchura, hasta igualar la anchura de las metáfisis
Pubertad en fases tempranas (Tanner 2-3/4) Hasta 13 años (M) Hasta 14 años (V)	Tamaño de la epifisis en relación con las metáfisis adyacentes	Estos centros epifisarios sobrepasan la metáfisis y comienzan a abrazarla con los finos picos óseos
Pubertad (Tanner 3-4/5) 13-15 años (M) 14-15 años (V)	Grado de fusión de las epifisis de las falanges con sus respectivas metáfisis Los metacarpianos se valoran con dificultad en la radiografía en este grupo de edad La valoración del carpo es poco fiables	Secuencia: falanges distales → metacarpos → falanges proximales → falanges medias Los primeros puntos de cierre se suelen establecer en el centro Centros de osificación del aductor del pulgar y el pisiforme: no son buenos indicadores de maduración
Postpubertad 15-17 años (M) 17-18 años (V)	Núcleos de osificación de las metáfisis del radio y el cúbito	En este grupo de edad, todos los metacarpianos, falanges y hueso del carpo están ya completamente desarrollados y todas las fisis fusionadas

Maduración sexual

El crecimiento y desarrollo cognitivo, social, sexual y moral durante la adolescencia se desarrolla de manera rápida e intensa.

Existen 3 etapas de esta:

Adolescencia temprana (10 y 14 años de edad): Rápido cambio físico y de comportamiento, necesidad de privacidad, desarrollo de la conciencia; gran importancia por la apariencia física y pertenecer a un grupo

Adolescencia Media (15 y 17 años): Sentidos de autonomía y de identidad, conductas de riesgo, experimentar prueba de límites

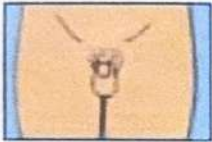
Adolescencia tardía (18 a 21 años): Individualidad, planeación del futuro, aumento de la responsabilidad de su salud.

Jennifer Esté Espinosa Pérez

Rita
Tanner

Etapa	Biologico	Psicologico	Social
Temprana	<p>Mujeres: telarquia, vello pubico, pico de crecimiento</p> <p>Hombres: Margamiento testicular, inicio del crecimiento del pene.</p>	<p>Pensamiento concreto Progresion de la identidad sexual posible Interes en compañero del mismo sexo, revaloración de la imagen corporal</p>	<p>Separación emocional de los padres, comienzo de identificación grupal, compartimiento de expresión</p>
Media	<p>Mujeres: fin del pico de crecimiento, menarquia, desarrollo de la distribución femenina de la grasa</p> <p>Hombre: espamarquia, emisiones nocturnas, cambio de voz, inicio pico de crecimiento</p>	<p>Pensamiento abstracto Se considera "afuera de roles" aumentan las habilidades verbales Identificación de la moral, ideologías y políticas religiosas</p>	<p>Fuerte identificación con sus compañeros aumento de las conductas de riesgo, alcohol, tabaco, etc. Interes heterosexuales; inicio de los planes vocacionales</p>
Tardia	<p>Hombres: continuo crecimiento de masa muscular y la distribución corporal del vello.</p>	<p>Pensamiento abstracto complejo, aumenta el control de los impulsos mayor desarrollo de la identidad personal</p>	<p>Desarrollo de la autonomía social, las relaciones de pareja, la vocación e independencia financiera.</p>

Figura 3. Escalas de Tanner en niños.



Estadio 1. Sin vello púbico. Testículos y pene infantiles.



Estadio 2. Aumento del escroto y testículos, piel del escroto enrojecida y arrugada, pene infantil. Vello púbico escaso en la base del pene.



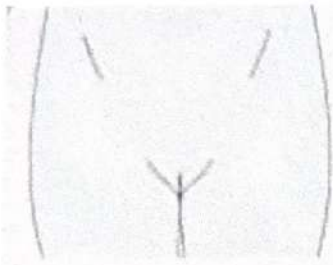
Estadio 3. Alargamiento y engrosamiento del pene. Aumento de testículos y escroto. Vello sobre pubis rizado, grueso y oscuro.




Estadio 4. Ensanchamiento del pene y del glande, aumento de testículos, aumento y oscurecimiento del escroto. Vello púbico adulto que no cubre los muslos.

Estadio 5. Genitales adultos. Vello adulto que se extiende a zona medial de muslos.

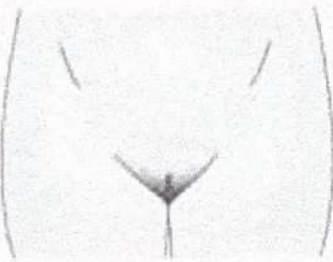
Escalas de Tanner en niños



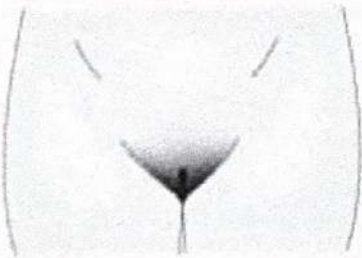
Etapa 1: preadolescente.



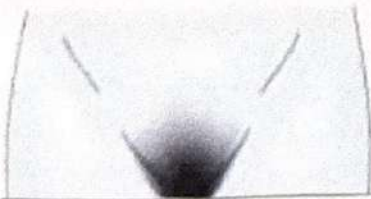
Etapa 2: ligeramente pigmentado y escaso.
Edad media 11.7 (9-14.11).



Etapa 3: más oscuro; empieza a rizarse.
Edad media 12.4 (10-14.6).

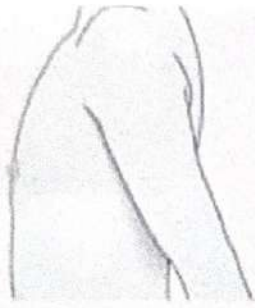


Etapa 4: parecido al del adulto, sin extensión a los muslos.
Edad media 13 (11.8-15.1).

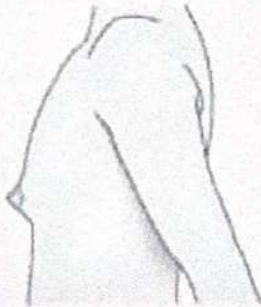


Etapa 5: calidad y distribución del adulto con extensión a los muslos.
Edad media: 14.4 (12.2-16.7).

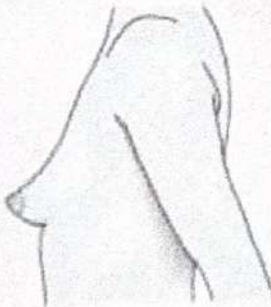
Desarrollo del vello púbico
femenino Tanner



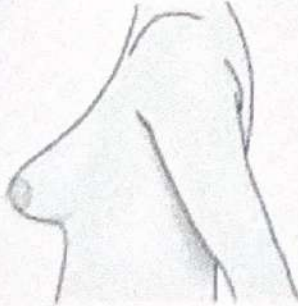
Etapa 1: preadolescente.



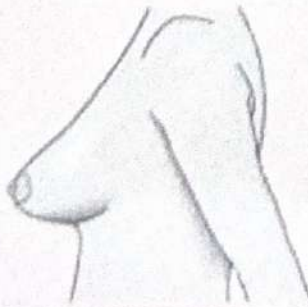
Etapa 2: elevación de la mama.
Edad media 11.2 (9-13.4).



Etapa 3: la mama se agranda.
Edad media 12.2 (10-14.3).



Etapa 4: las areolas y el pezón
forman un montículo secundario.
Edad media 13.1 (10.8-15.4).



Etapa 5: mamas maduras.
Edad media 15.3 (11.9-18.8).

Desarrollo del vello púbico
masculino Tanner