



**Fernando Ailton Maldonado
Hernández**

**Dra. Karen Alejandra Morales
Moreno**

FLASH CARD

PASIÓN POR EDUCAR

Fisiopatología II

3° "C"

Handwritten text in blue ink: "R. m. 1990 Q" and "196 1990 Q".

+1.

PASO A PASO

- Se usa una D y una AV
- Se debe formar un $\pm 90^\circ$

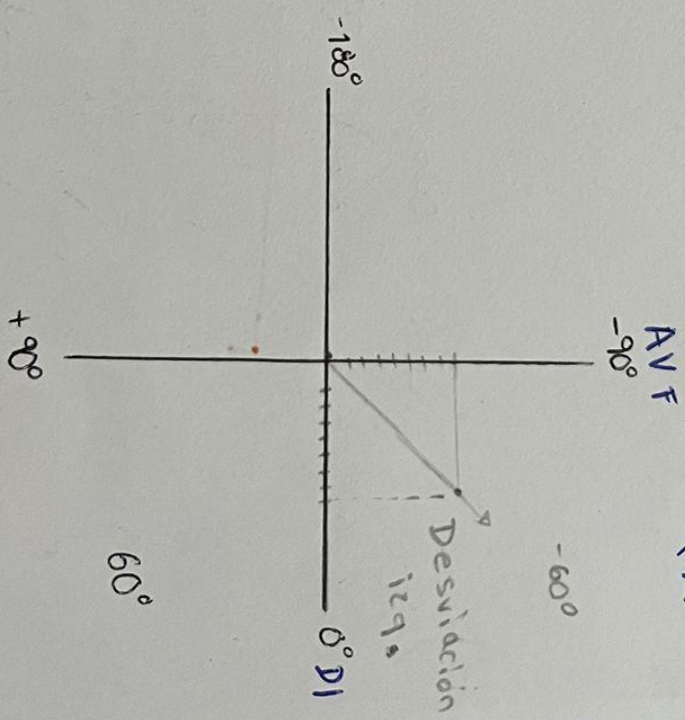
D I - AV F
 D II - AV L
 D III - AV R

} Se necesita el ARS de los dos a usar.

1. Se cuenta cuanto mide cada ejemplo en voltaje
 2. Se coloca en el plano
 3. Se hace la intersección.
- ¿Normal? $D^\circ - 90^\circ$
 ¿Desviación a la izquierda?
 ¿Desviación a la derecha?

Ejemplo.

~~02-11-20~~



Taquicardia de Reentrada Intraventricular.

De inicio súbito.

Jóvenes 20 - 35 años

Mujeres 4 + Común?

FC → 160 - 180

Onda P → Caen en el QRS < se fusionan >

R-P corto

R-Q regular

12-11-73
14
©

02/11/23
02/11/23

02-11-23

• Sx DE PREEXCITACION

• Haz animalo.

- WPM < Wolff - Parkinson - White >

- Long Granong Levine


13-11-73.

Bibliografía

Dubin, D. D. (s.f.). *Electrocardiografía practica 3ra Edicion* . Mexico: McGraw-Hill Interamericana .