UDS
PASIÓN POR EDUCAR

Luis Alberto Ballinas Ruiz

Dra. Karen Alejandra Morales Moreno

Flash card

Fisiopatología

3º

"C"

Comitán de Domínguez Chiapas a 17 de noviembre de 2023.

Papel de electrocardiograma

Papel de electrocardiograma

↑ 0.1 mv = 1 mm
Voltage

→ 0.04 seg = 40 ms
Tiempo

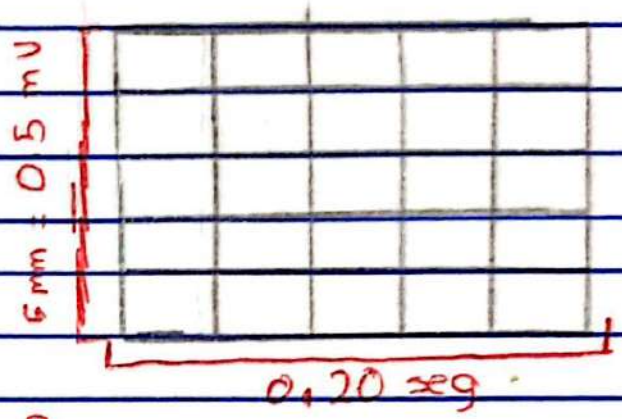

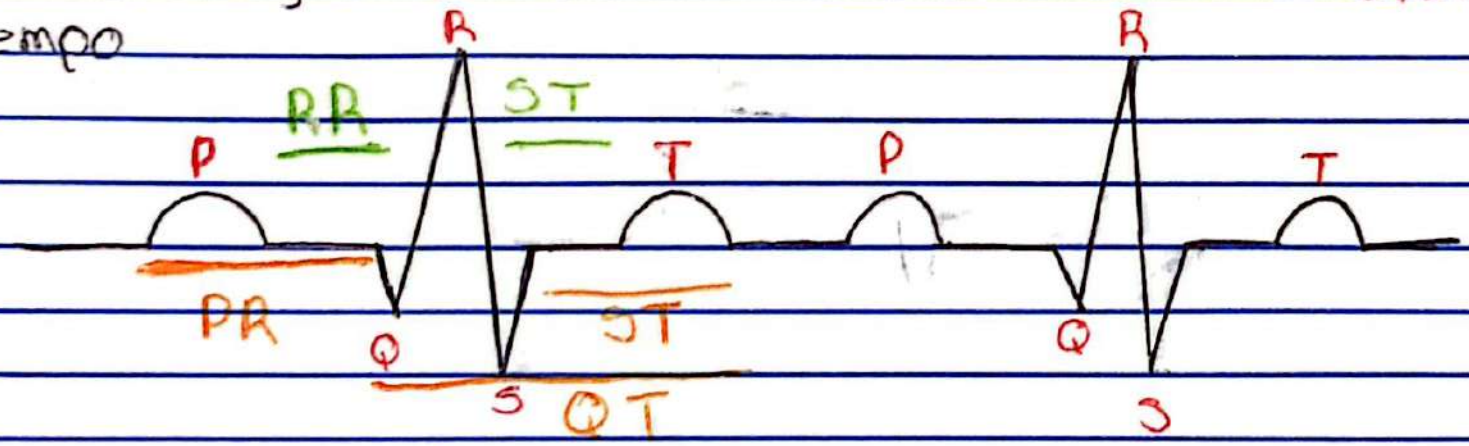

- Segmento = lineas
- Intervalo = llevan onda.

Correcta lectura de EKG

1.- Ritmo
2.- Frecuencia
3.- Actuación auricular

→ Duración y voltaje

4.- Actuación ventricular

→ Duración y voltaje

5.- Segmento ST
6.- Repolarización ventricular

Ritmo

Sinusal

- Regular
- Onda P (estable) que procede de QRS
- Onda P positiva en D1, DII, aVF y V5-V6. Negativa en aVR
- Intervalo P-P = intervalo R-R
- Frecuencia 60-90 lpm

No sinusal

- Que no cumplan con los puntos de a lado.

Frecuencia

Sinusal

- Regla de 1500 (onda R-R)
  1500 / Número de cuadros pequeños = frecuencia

- 300, 150, 100, 75, 60, 50, 43, 37
  "Cuando R-R esten en lineas"

No sinusal

- Contar ondas R en 30 cuadros grandes = (6 seg)
  Número de R x 10 = Frecuencia.

Derivaciones

Plano frontal → Derivaciones unipolares aumentadas

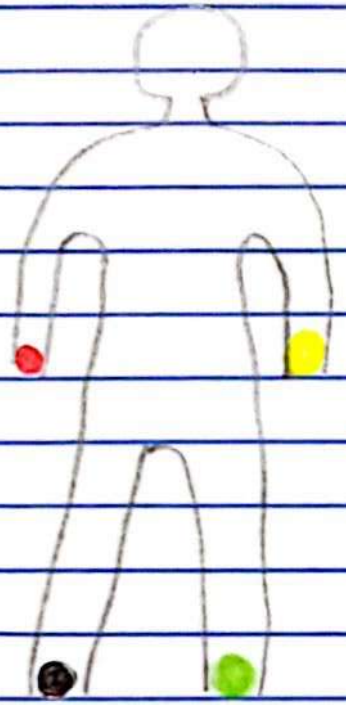

- aVR → Brazo derecho
- aVL → Brazo izquierdo
- aVF → Pierna izquierda
- N → Neutro = Pierna derecha

Triangulo de Githoven

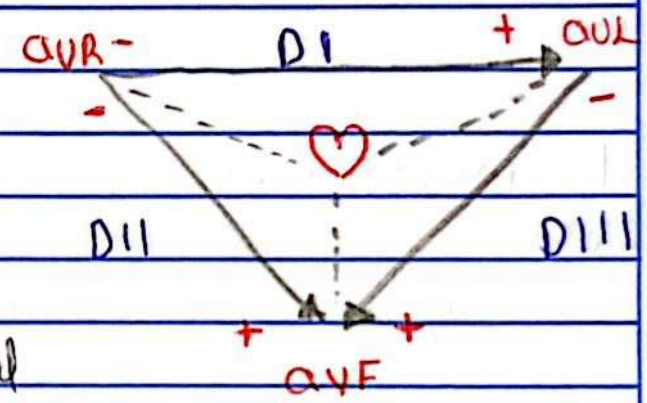

Derivaciones bipolares

DI = Mide la diferencia de potencial entre brazo izq y brazo der.

DII = Mide la diferencia de potencial entre brazo der y pierna izq

DIII = Mide la diferencia de potencial entre brazo izq y pierna izq.

Precordiales (unipolares)

V1 = 4to espacio paraesternal derecho
V2 = 4to espacio paraesternal izquierdo
V3 = Equidistante entre V2 y V4
V4 = 5to espacio intercostal, linea medioclavicular
V5 = Línea axilar anterior izq a nivel de V4
V6 = Línea axilar media izq a nivel de V4

Derivaciones adicionales

V7 = Línea posterior axilar <Con cable de V4>
V8 = Angulo escapular <Con el cable de V5>
V9 = Linea paravertebral <Con el cable de V6>

"No se colocan electrodos sobre prominencias oseas"

Sistema electrico del Corazón

- Nódulo sinusal →
  - Haz de Bachmam
  - Wenkebach
  - Therei
- Nódulo auriculaventricular
- Rama izquierda y derecha de Haz
- Músculos papilares.

Sistema electrico del corazón

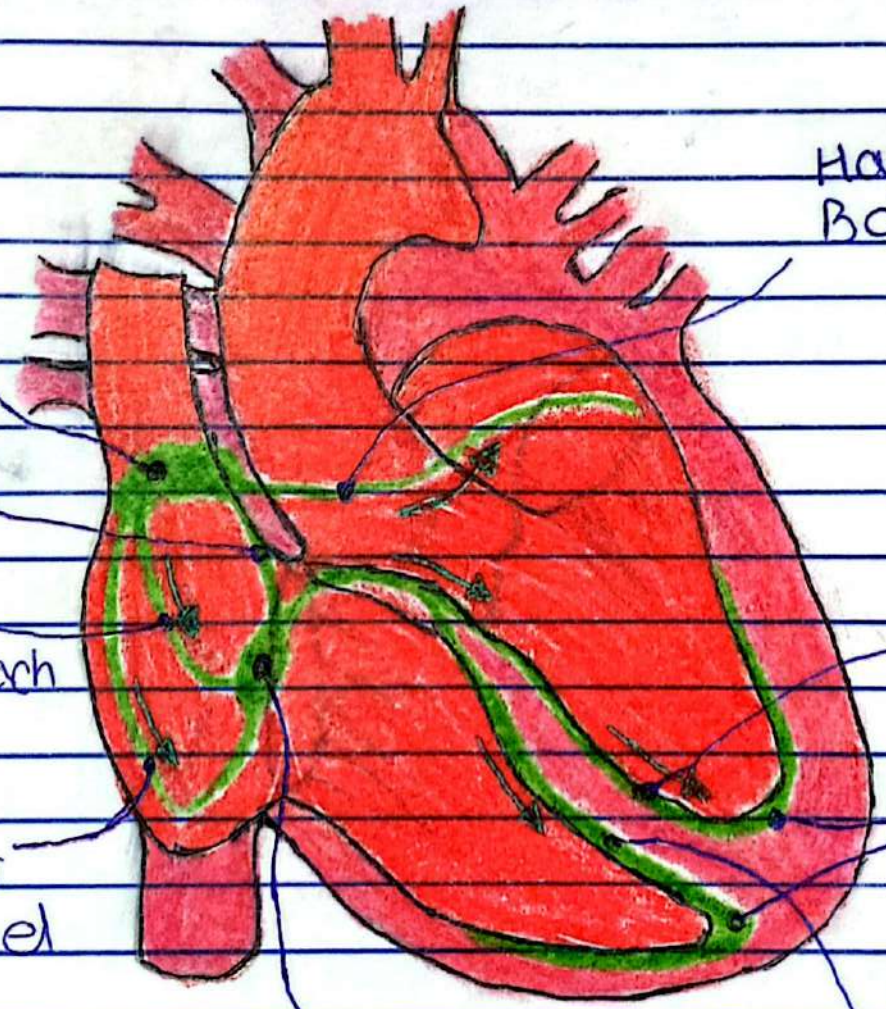

06-11-23

República

Actividad Auricular

- Onda P (despolarización de la aurícula)
  - Duración < 0.10 seg
  - Voltaje < 0.25 mV
  - Morfología de onda P = 0.10 seg

La onda P se divide

Aurícula derecha	Aurícula izquierda

Si una aurícula está más grande que la otra hay un cambio en la onda P

Crece en voltaje



Onda P alta o pulmonar — crecimiento auricular derecho

Auricula derecha



Onda P ancha o mitral — crecimiento auricular izquierdo

Auricula izquierda.

Es importante medir la onda P en base al voltaje, la duracion y la morfologia de la onda P

Intervalo P-R

- Traduce a un retraso entre la activacion auricular y ventricular.
- Normal 0,12 seg - 0,20 seg
- Mide el tiempo desde la aurícula hasta el sistema de Purkinje.

Aprender cuanto mide el intervalo PR, lo que puede ser por una pre-exitación o tener un tipo de bloqueo AV

Activación de los ventrículos

- Representa la despolarización de los ventrículos
- Duración 0,06 a 0,12 seg (Max. 3 cuadritos pequeños)
- Eje QRS

No debe medir más de 3 cuadritos pequeños, porque sería un QRS enrrachado.

QRS → Sirve para sacar el eje eléctrico del corazón.

Eje electrico: Importancia

- Desviacion a la derecha
  - Hipertrofia ventricular derecha
  - Sobrecarga de volumen del VD
  - Bloqueo de fascículo posterior

- Desviacion a la izquierda
  - IAM inferior
  - Bloqueo del fascículo anterior
  - Hipertrofia del VI

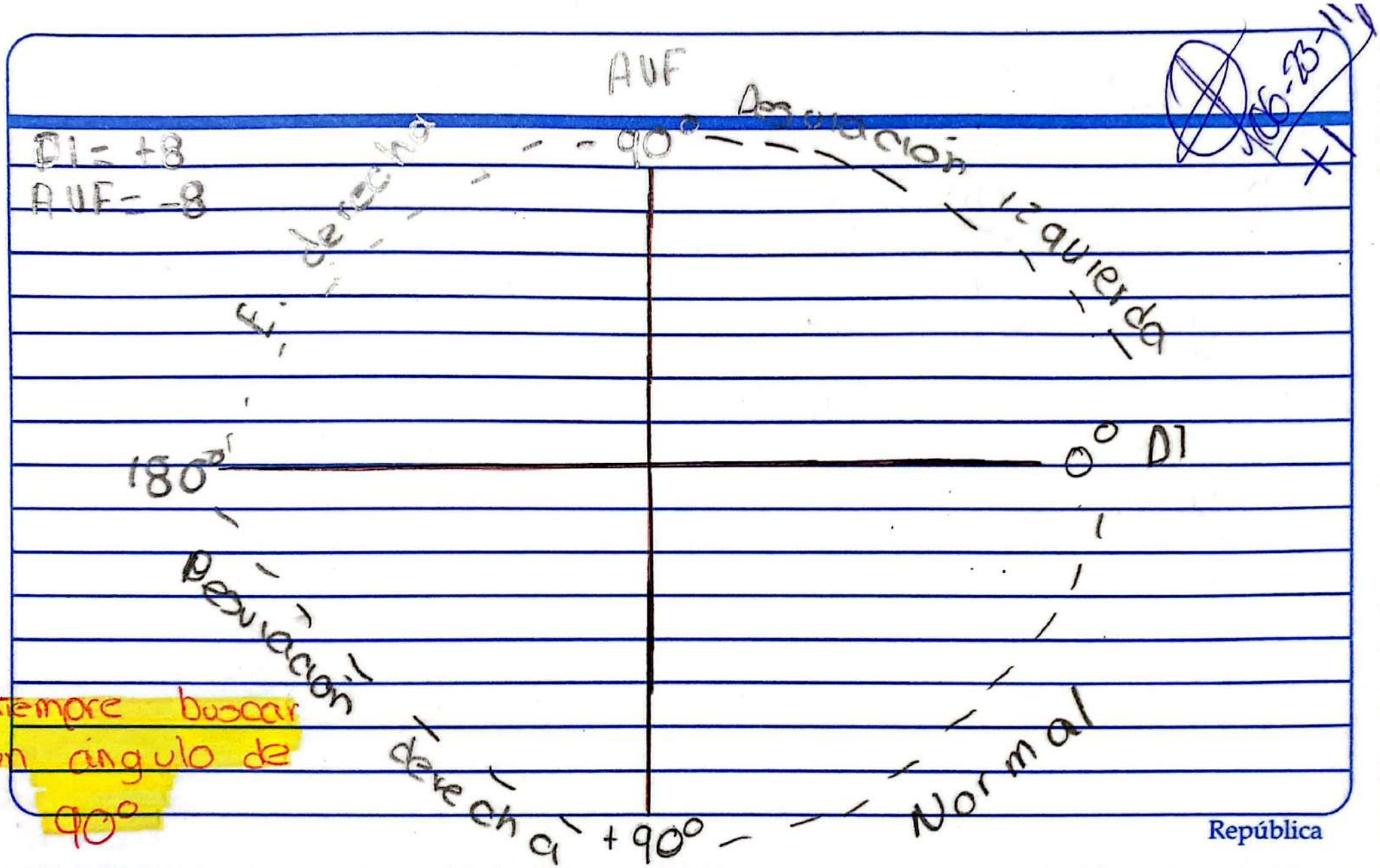

Siempre buscar un angulo de 90°

Bloqueos de Rama.

Primera deflexión negativa seguida de una onda P es una (Q), primer deflexión positiva seguida de (Q) es una (R), primer deflexión negativa seguida de una (R) es una S, deflexión positiva seguida de QRS, es una onda (T)

Bloqueo completo de la rama derecha del Haz de Hiz (orejas de conejo).



RSr → En V1 y V2
rSR

Bloqueo completo de rama izquierda del Haz de Hiz (cono de helado)



Q → V1 y V2

Repolarización ventricular

Onda T

- Ramas asimetricas, ascendente lenta y descendente rápida
- Negativa en aVR, indiferente en $V_1 - V_2$
- Sigue al QRS
- Duración < 200 ms y Voltaje 0.5 mV

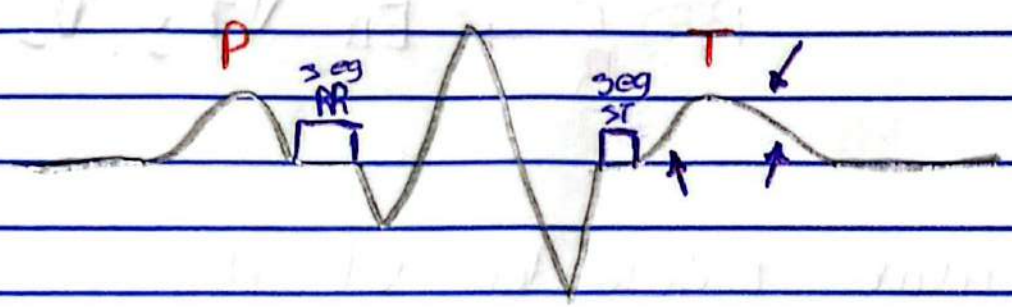

Bloqueos AV

Bloqueo AV → Intervalo PR (> 0.20 seg)

- Bloqueo 1er grado →
  - Prolongación del intervalo PR
  - Onda P que precede un QRS

- Bloqueo 2do grado →
  - Mobitz 1 → Alargamiento progresivo del intervalo P-R seguido por un latido que no conduce
  - Mobitz 2 →
    - No hay alargamiento progresivo del intervalo P-R, seguido por un latido que no conduce.
    - Marcapasos

- Bloqueo 3er grado →
  - Aquí la onda P no tiene ninguna relación con el complejo QRS.
  - Frecuencia cardiaca baja
  - Siempre tiene más ondas P que complejo QRS

↳ Disociación auriculo-ventricular
Hay más ondas P.

Segmentos

ST

- Inicio de la repolarizacion ventricular
- Debe ser isoelectrico
- Desviaciones indican lesion miocardica
  - ST cae: Lesión subendocardica
  - ST eleva: Lesión subepicardica.

→ Normal



→ Pericarditis



→ Isquemia

→ Subendocardica

Pausa sinusal



Enfermedad degenerativa del sistema de conducción

07-11-23

República

Arritmias



Sindrome de preexitación

- Wolf-Parkinson with → Onda delta
- Fibrilación auricular
- Fibrilación ventricular

→ • No se ve el intervalo PR
• Las derivaciones son cortas

Taquicardia QRS

FC > 100 LPM
QRS ancho

Taquiarritmias FC > 150 lpm

1.- Ritmo de taquicardia
(FC mayor o igual a 150 lpm)
2.- ¿QRS? (<0,12 seg)
(Estrecho o ancho)
3.- RR
Regular o irregular (FA)

Taquicardia sinusal (FC alta)

- Causas
  - Ansiedad
  - Esfuerzo
  - Dolor
  - Anemia
  - Hipovolemia
  - Hipertiroidismo
  - Farmacos (salbutamol, cafe, adrenalina)
  - TEP

Flutter auricular

- RR equidistante
- Ondas F
- DII, DIII y aVF

Dientes en sierra

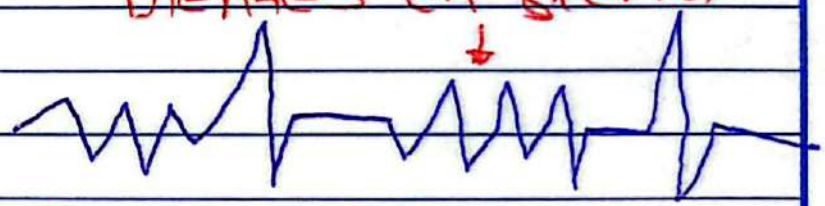

3:1 3 ondas F a 1 QRS.

La actividad auricular esta constituida por ondas regulares con morfologia en dientes de sierra.

Fibrilacion Auricular

- No hay onda P
  - Ritmo de taquicardia (RR muy juntos)
  - QRS → Muy corto (Estrecho
  - R.R → Irregular
  - Se encuentra onda T

Fibrilacion ventricular

- Ritmo irregular
- QRS ancho
- FC > 100 lpm

Taquicardia ventricular



Taquicardia auricular multifocal

- Ondas P de al menos 3 morfologias distintas
- Tipica de EPOC, tambien se asocia a hipocalemia e hipomagnasemia

Taquicardia de reentrada intranodal

- Onda P
  - No apreciable o fusionada con QRS
  - RP corto
  - RR regular
- Término en forma abrupta
- Jovenes 20-35 años
- Sin cardiopatia estructural
- Más frecuente en mujeres
- FC 160 - 180 lpm.

Cardiopatia isquemica.

Semiologia del dolor toracico

- Dolor retroesternal
- Opresivo
- De intensidad creciente
  - Duración > 20 min
- Irradiado a brazo, cuello, mandibula
- Sintomas acompañantes
- Sospechar cuadro atipico en mujeres, ancianos y diabeticos.

"signo de Levine + signo de dolor isquemico"

Irradiación

- Espalda
- Epigastrio
- Brazo derecho e izquierdo

Infarto agudo al miocardio sin elevación del segmento ST

- Lesión subendocardica

Infarto agudo al miocardio con elevación del segmento ST

- Obstrucción de una arteria (Principalmente de las coronarias)
- Isquemia.

Caras del ♡	Arterias obstruidas
$V_1 - V_2$ → Septal	/ Descendente anterior o septal
$V_3 - V_4$ → Anterior	/ Descendente anterior
$V_5 - V_6$ → Lateral baja	/ Circunfleja
$D_1 - AVL$ → Lateral alta	/ Circunfleja
D_{II}, D_{III}, AVF → Inferior	/ Coronaria derecha.

* "$V_1 - V_4$ → Anteroseptal / descendente anterior"

* "Afección $V_1 - V_4$ → Infarto anteroseptal"

* "Afección $V_1 - V_6$ → $D_1 + AVL$ → Infarto anterior extenso"

"Infarto agudo al miocardio con elevación del segmento ST en la cara inferior con arteria coronaria derecha afectada"

DII, DIII y AVF → Cara inferior del corazon
V_1, V_2 → septum (cara septal)
V_3, V_4 → Cara anterior
V_5, V_6 → Cara lateral baja
D_1, AVL → Cara lateral alta

Relación anatomica con el ECG

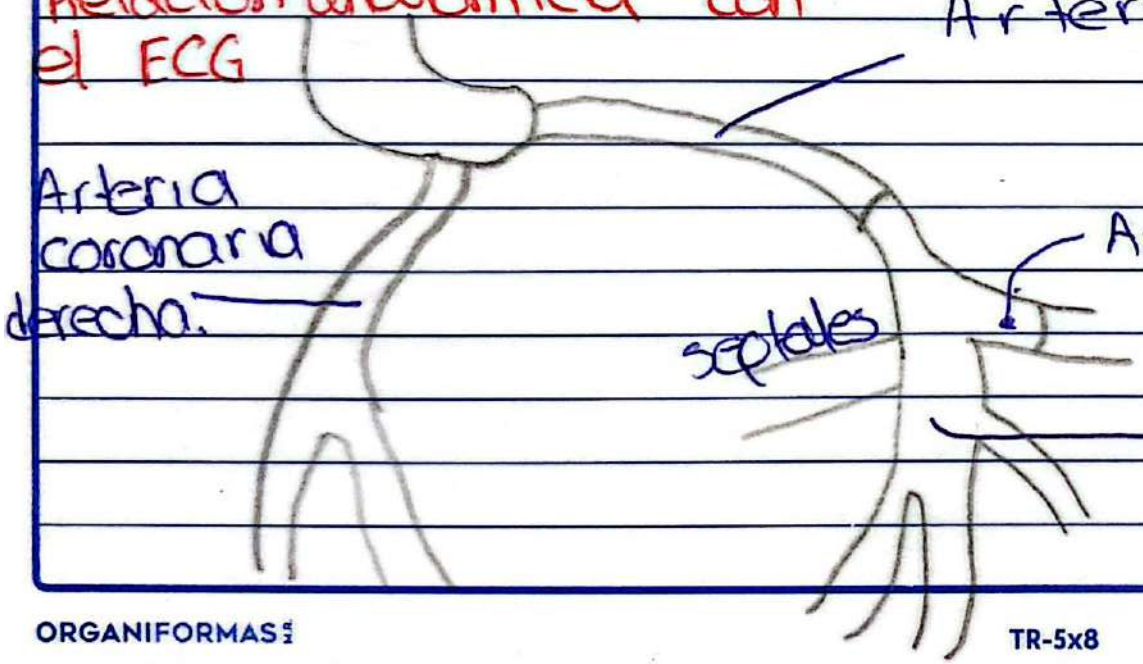

Bibliografía

Norris, T. L. (2019). *Porth. Fisiopatología: Alteraciones de la Salud. Conceptos Básicos*. LWW.