



Diana Citlali Cruz Rios

**Dra. Morales Moreno Karen
Alejandra**

Flashcard

PASIÓN POR EDUCAR

Unidad 3

Fisiopatología


3º “C”

Conceptos claves:

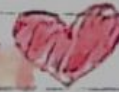- o Grafica que representa la actividad eléctrica del ♥
- o Actividad eléctrica en voltaje y tiempo
- o ¿Qué tipo de señales recibimos?
- o Es la señal de contracción de las corrientes eléctricas a través del músculo.

31-10-73
+1.

06-11-23
+1



EJE ELECTRICO



Desviación a la derecha

- Hipertrofia ventricular derecha.
- Sobrecarga de vol. del VD.
- Bloqueo de fascículo posterior.

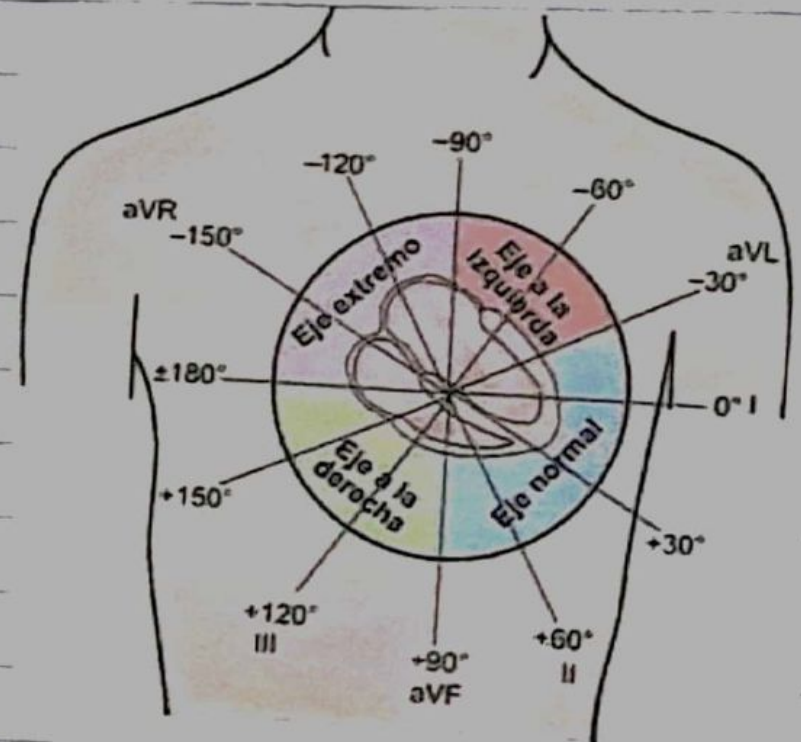
Desviación a la izquierda

- IAM inferior
- Bloqueo de fascículo anterior.
- Hipertrofia de VI

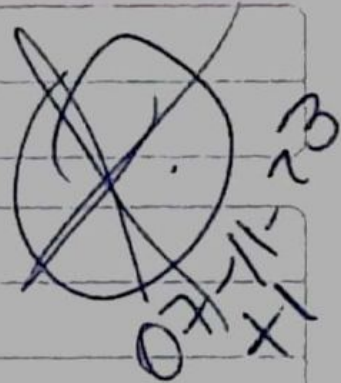
aVF - DI

aVL - DII

aVR - DIII




PAUSA/BLOQUEO SINUSAL



Onda P que precede QRS

Ent. degenerativa del sistema de conducción.

Se pierde un latido y vuelve a iniciar normal.
(Un momento deja de latir)




FIBRILACIÓN VENTRICULAR.


~~109-11-23~~

Fc > 100 lpm

- o QRS ancho
- o Ritmo irregular
- o Temblor no coordinado de ventriculos.
- o No se distingue QRS, segmento ST ni ondas T



TAQUICARDIA VENTRICULAR



~~13-11-23~~

Bibliografía

DUBIN, D. (s.f.). *ELECTROCARDIOGRAFIA PRACTICA LESION, TRAZADO E INTERPRETACION*. MEXICO
D.F: MCGRAW-HILL INTERAMERICANA.