



**Nombres de los alumnos: Elvin
Caralampio Gómez Suárez**

**Nombre del profesor: Dra. Karen
Alejandra Morales Moreno**

Nombre del trabajo: Flash Card.

Materia: Fisiopatología II.

PASIÓN POR EDUCAR

Grado: 3

Grupo: "C"

Comitán de Domínguez Chiapas a 17 de noviembre de 2023.

1. Colocación de electrodos.


- V1. Cuarto espacio intercostal del lado izquierdo del esternón.
- V2. Cuarto espacio intercostal línea parasternal derecho.
- V3. Entre V2 y V4
- V4. Línea media clavicular de lado derecho.
- V5. Quinto espacio intercostal, axilar medio derecho anterior.
- V6. Quinto espacio intercostal, línea media axilar izquierda.

Posteriores:

- V7 = Línea posterior axilar (con el cable de V4)
- V8 = Ángulo escapular (con el cable de V5)
- V9 = Línea paravertebral (con el cable de V6)

- D1. Brazo izq (+) y brazo derecho (-)
- D2. Pierna izq (+) y brazo derecho (-)
- D3. Pierna izq (+) y brazo derecho (-)

- aVR. Brazo derecho
- aVL. Brazo izquierdo
- aVF. Pierna izquierda



Fibrilación ventricular

Ritmo regular

QRS ancho

FC mayor a 100 lpm

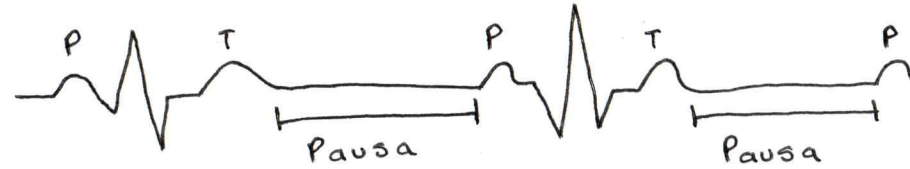
41
09-11-23

Pausa sinusal

Enf. degenerativa del sistema de conducción

No hay alteración de P a QRS

Pausa y retoma en P



07-11-23

Infarto agudo al miocardio con elevación del ST 

Una cara y arteria afectada

V1 y V2 = Septum (arterias septales y descendente anterior).

V3 y V4 = Cara anterior (descendente anterior).

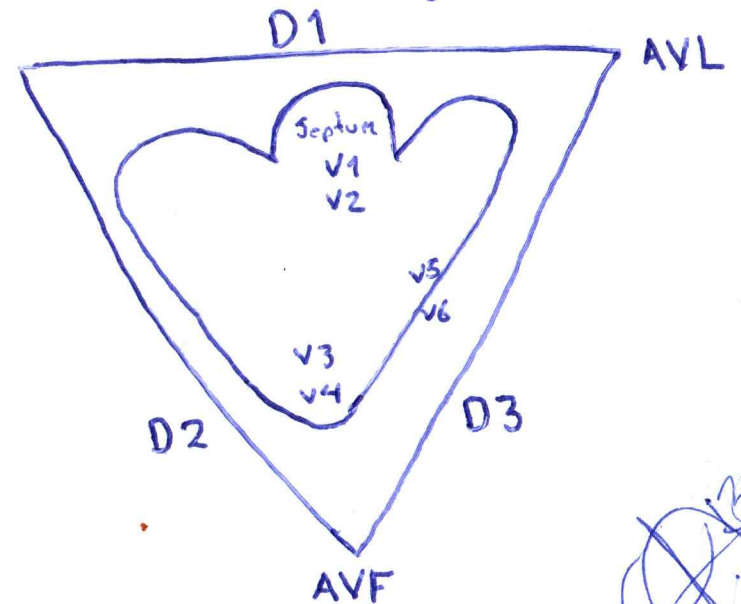
V5 y V6 = Cara lateral baja (circunfleja)

D1 y AVL = Cara lateral alta (circunfleja).

D2 y D3, AVF = Cara inferior (coronaria derecha)

V1 a V4 = Anteroseptal (anterior septal y descendente anterior).

V1 + V6 + D1 + AVL = Infarto agudo extenso



~~13/11/93~~

BIBLIOGRAFÍA:

Norris, T. L. (2019). Porth. Fisiopatología: Alteraciones de la Salud. Conceptos Básicos. LWW.