

Nahara Ageleth Figueroa Caballero

Dra. Rosvani Margine Morales Irecta

Flashcard atención al RN

Crecimiento y desarrollo

3°
















“B”




Nahara Figueroa

3º "B"

R
1/2 * Completa con el algoritmo
* Agrega APGAR, Silverman y Anderson, CAFURRO
25/sep/23

APGAR

	0	1	2
A PARIENCIA (coloración de la piel)	 Cianosis generalizada	 Cianosis distal	 Todo rosado
P ULSO (frecuencia cardíaca)	 Latidos ausentes	 Fc < 100/min	 Fc > 100/min
G ESTOS (Respuesta a estímulos)	 Ausente	 Grimace	 Canto
A CTIVIDAD (Tono muscular)	 Flacidez	 Hipotónico	 Tono normal
R ESPIRACIÓN	 Ausente	 Lenta e irregular	 Normal, llanto

7-10  ÓPTIMO 4-6  DIFICULTAD MODERA 1-3  DIFICULTAD GRAVE

Nacimiento

¿Creado a término?

¿Buen tono? → **SI**

¿Respira o llora?

↓ **NO**

Atender en cuna

Pasos iniciales:

- calentar y secar
- Estimular
- Posicionar vías aéreas
- Despejar secreciones



¿Aprica? ¿Baqueo? → **NO**

¿FC < 100 x'?

↓ **SI**

- Ventilación con Presión Positiva.
- Monitor SpO₂/considerar
- Monitorización cardíaca



¿FC < 100 x'?

→ **NO**

↓ **SI**

- Pasos correctivos SI es necesario
- considerar intubación o máscara laríngea
- monitorización cardíaca



¿FC < 60 x'?

↓ **SI**

- Intubación o máscara laríngea
- compresiones torácicas

- Adrenalina
- considerar hipovolemia o neumotórax

Permanecer junto a mamá

Pasos iniciales:

- calentar y secar
- estimular
- Despejar vía aérea
- Despejar secreciones

Minutos de vida } SpO₂ (%)

1 —————> 60-65

2 —————> 65-70

3 —————> 70-75

4 —————> 75-80

5 —————> 80-85

10 —————> 85-95

¿Difícil por respirar?

¿Cianosis persistente?



- Posición y despejar vía aérea
- Monitor de SpO₂
- Oxígeno suplementario
- considerar CPAP

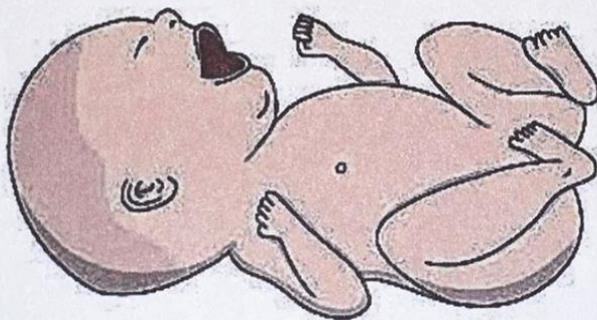


Atención post-reanimación

1
m
i
n
u
t
o

ESCALA SILVERMAN ANDERSON

	1	2	3
Tiraje intercostal	No	Discreto	Marcado
Retracción xifoidea	No	Discreto	Marcado
Aleteo nasal	No	Discreto	Marcado
Quejido espiratorio	No	Audible con estetoscopio	Audible sin estetoscopio
Movimientos toraco-abdominales	Ordenados	Retraso en la inspiración	Desordenados



0 pts = Sin dificultad respiratoria

1-3 pts = Leve

4-6 pts = Moderada

7-10 = Severa

CAPURRO

Forma de la oreja	Pabellón de deformación plana no curvado 0	Pabellón parcialmente incurvado en el borde superior 8	Pabellón incurvado en el borde superior 16	Pabellón totalmente incurvado 24
--------------------------	------------------------------------------------------	------------------------------------------------------------------	------------------------------------------------------	--------------------------------------------

Tamaño de las glándulas mamarias	No palpable 0	Palpable menor a 5 mm 5	Palpable entre 5 y 10 mm 10	Palpable mayor de 10 mm 15
-----------------------------------------	-------------------------	-----------------------------------	---------------------------------------	--------------------------------------

Formación del pezón	Apenas visible sin areola 0	Diámetro menor de 7.5mm Areola lisa y chata 5	Diámetro mayor de 7.5 mm Areola punteada Borde no levantado 10	Diámetro mayor de 7.5 mm Areola punteada Borde levantado 15
----------------------------	---------------------------------------	---------------------------------------------------------	--------------------------------------------------------------------------	-----------------------------------------------------------------------

Textura de la piel	Muy fina, gelatinosa 0	fina lisa 5	Más gruesa Descamación superficial discreta 10	Gruesa, Grietas superficiales Descamación en manos y pies 15	Gruesa Grietas profundas apergamizadas 20
---------------------------	----------------------------------	-----------------------	----------------------------------------------------------	------------------------------------------------------------------------	-----------------------------------------------------

Pliegues Plantares	Sin pliegues 0	Marcas mal definidas en 1/2 anterior 5	Marcas bien definidas en 1/2 anterior Surcos en 1/3 anterior 10	Surcos en la 1/2 anterior 15	Surcos en mas de la 1/2 anterior 20
---------------------------	--------------------------	--------------------------------------------------	---------------------------------------------------------------------------	----------------------------------------	-----------------------------------------------

Signos Neurológicos

La valoración de CAPURRO A se usa en recién nacidos que presentan signos de daño cerebral o alguna disfunción neurológica

Signo de la bufanda	0	6	12	18
Caída de la cabeza	0	4	8	12

Referencia bibliografica

american academy of pediatrics . (2015). *Reanimacion neonatal* . united states of america : american academy of pediatrics.