



Lizeth Guadalupe Ramírez Lozano

Dra. Rosvani M. Morales Irecta

Entendiendo el desarrollo

Crecimiento y desarrollo

PASIÓN POR EDUCAR

3°

“B”

Comitán de Domínguez Chiapas a 17 de noviembre de 2023.

Maduración Dentaria...

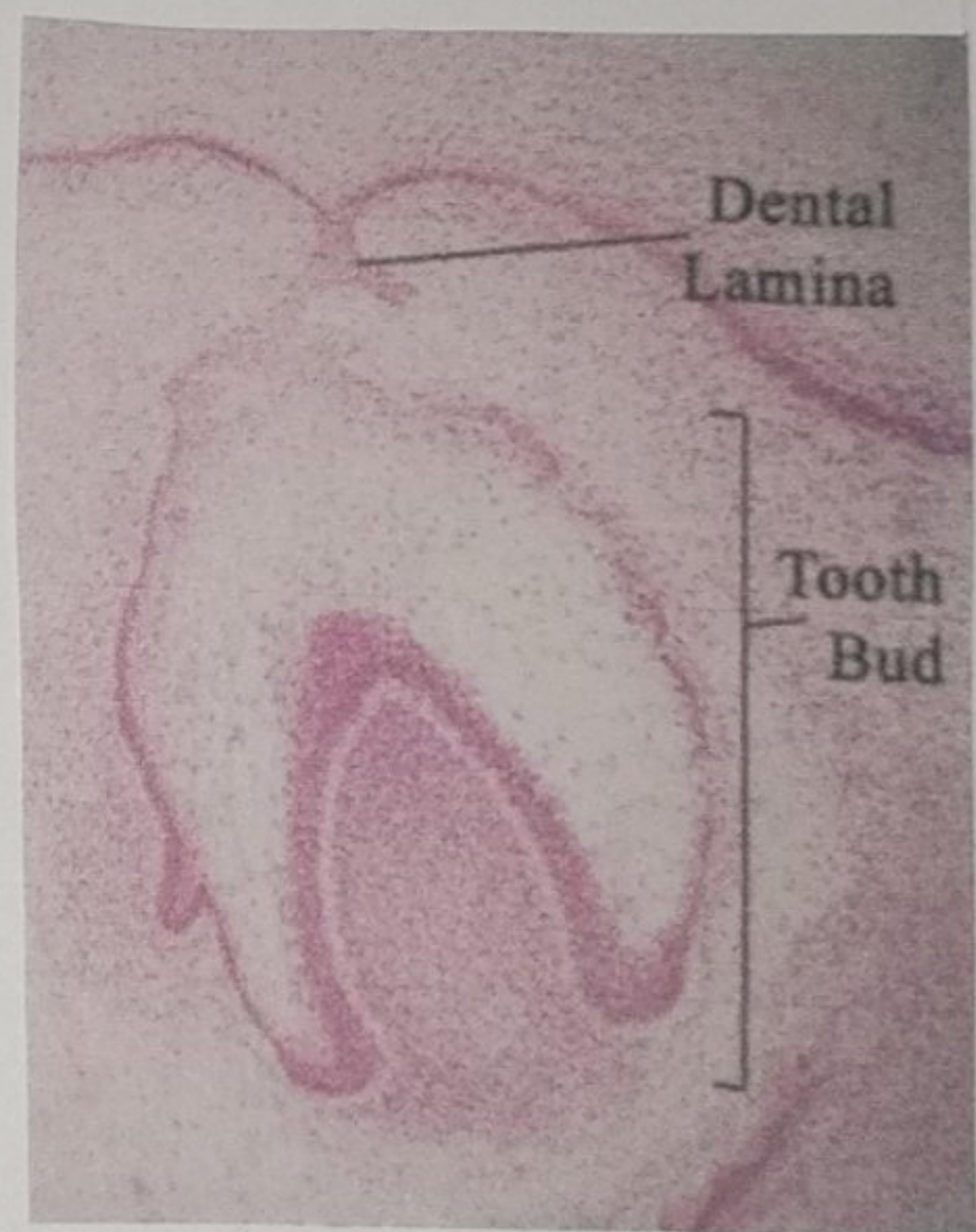
- La dentición primaria

- 6^{ta} semana del desarrollo embrionario
- Invaginación en forma de herradura del epitelio bucal hacia el mesénquima subyacente de cada maxilar.
- Lámina dentaria.

Odontogénesis.

- Proceso embriológico que da lugar a la formación del germen dental.

- Tejidos embrionarios del Mesodermo y ectodermo.



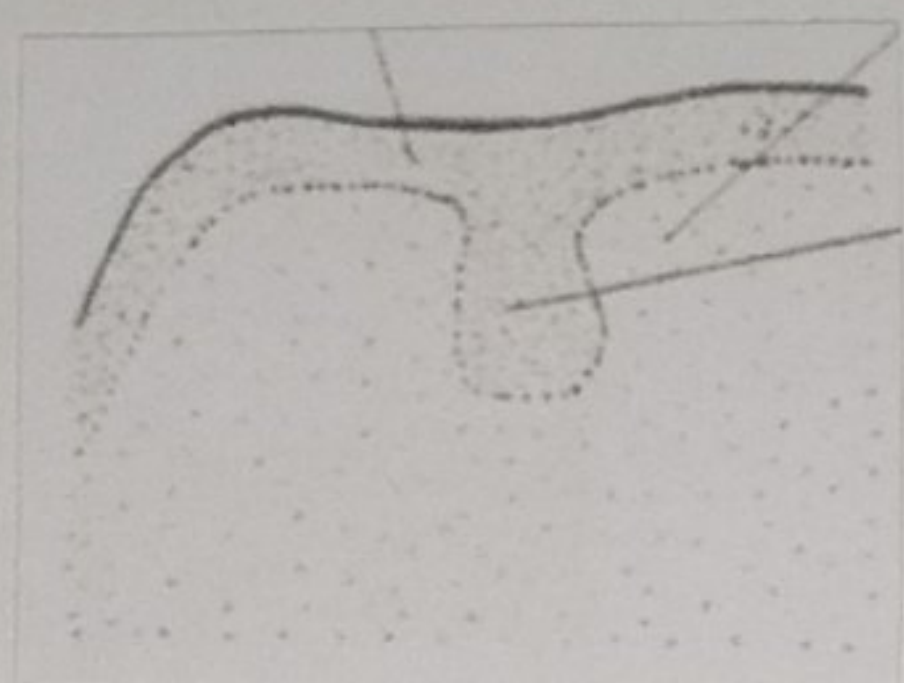
etapas morfológicas.

1.- Periodo de lámina dental

- 4^{ta} y 6^{ta} semana de embrión

2.- Estadio de brote

- 8^{ta} semana intrauterina



3.- Periodo de casquete

- 10^a semana intrauterina.

• Epitelio dental externo:

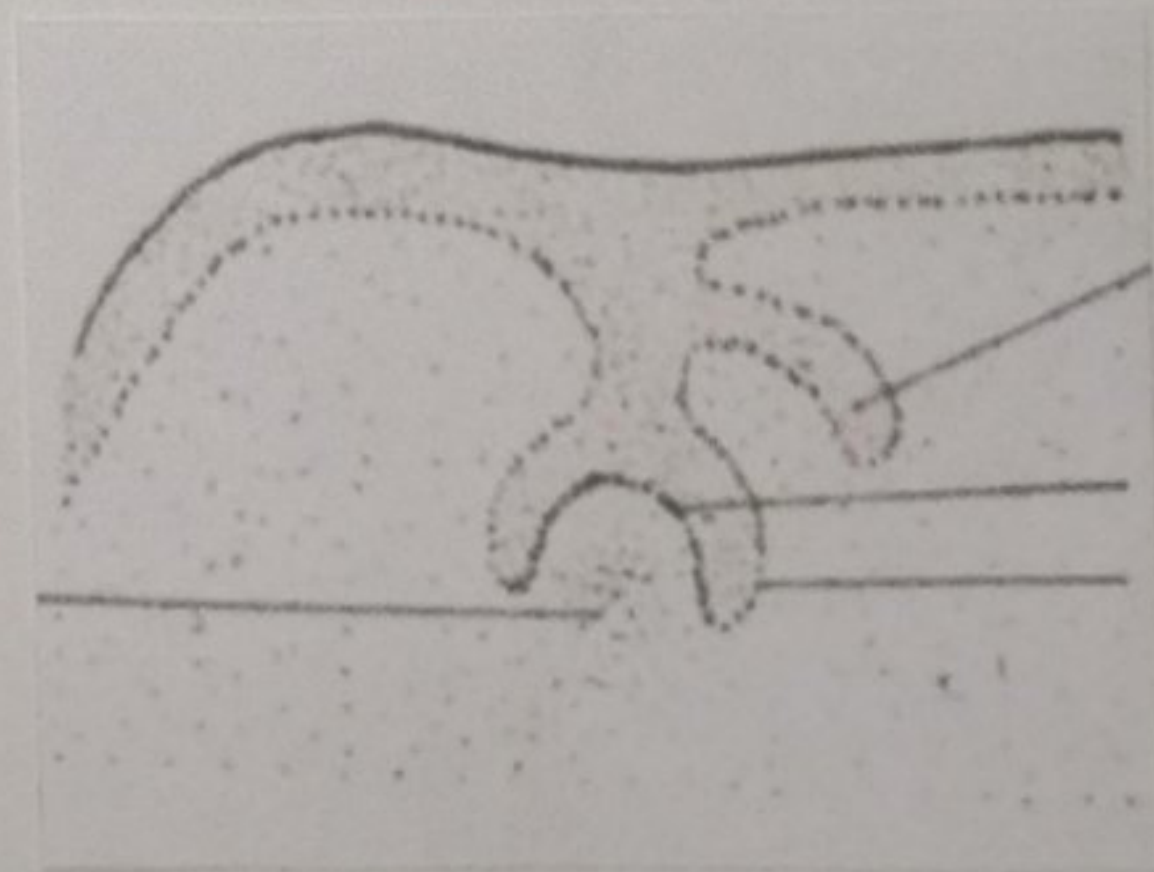
- Capa externa del órgano del esmalte

• Retículo estrellado.

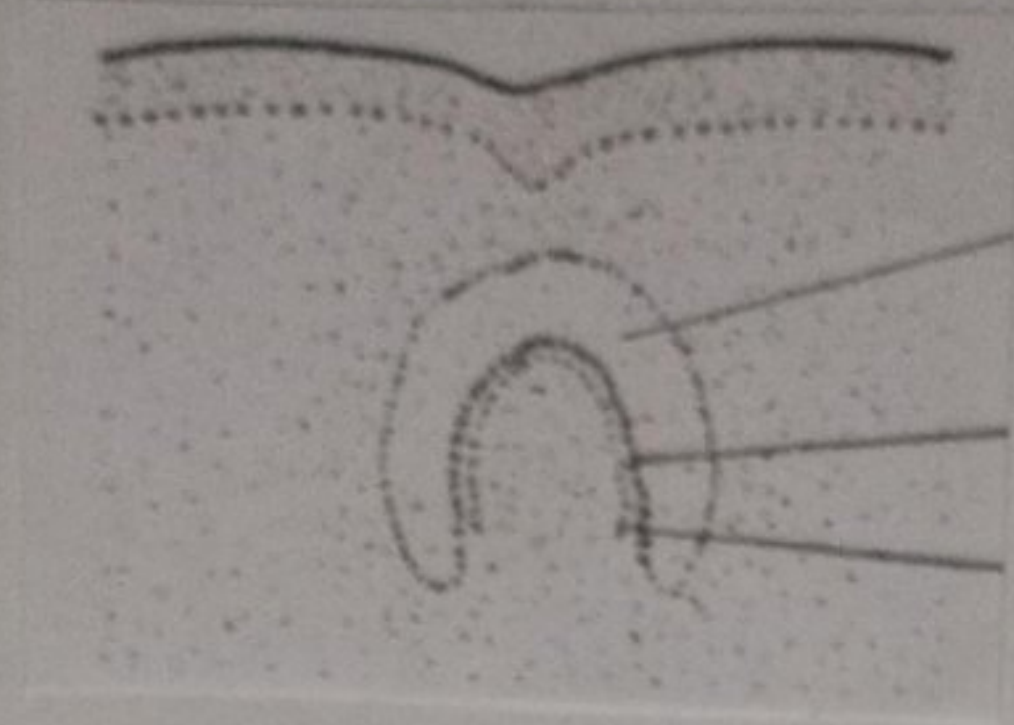
- "Gelatina del órgano del esmalte"

• Epitelio dental interno:

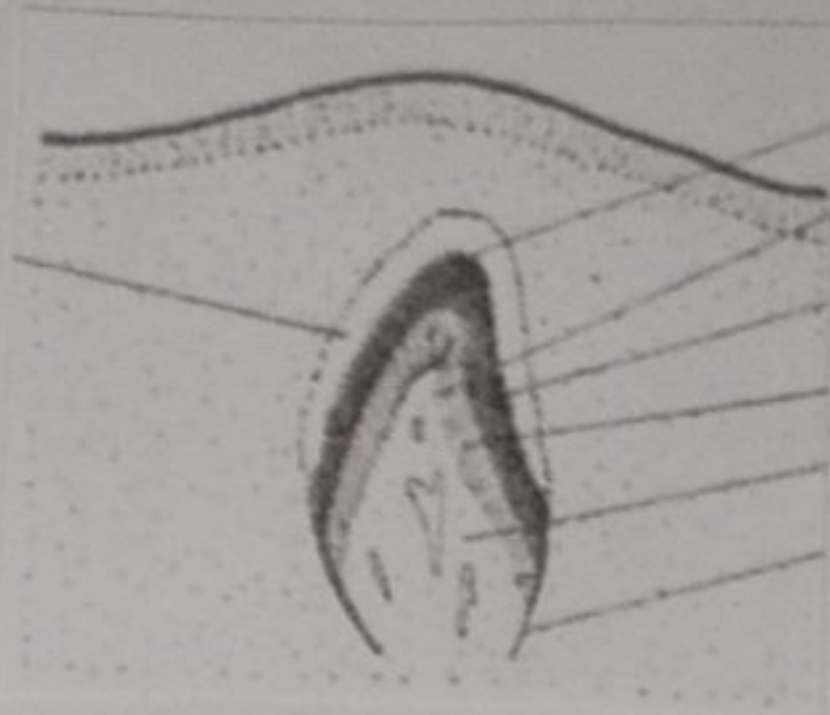
- Capa más interna que rodea la papila dental.



Estadio de campana
Tres meses del desarrollo intrauterino

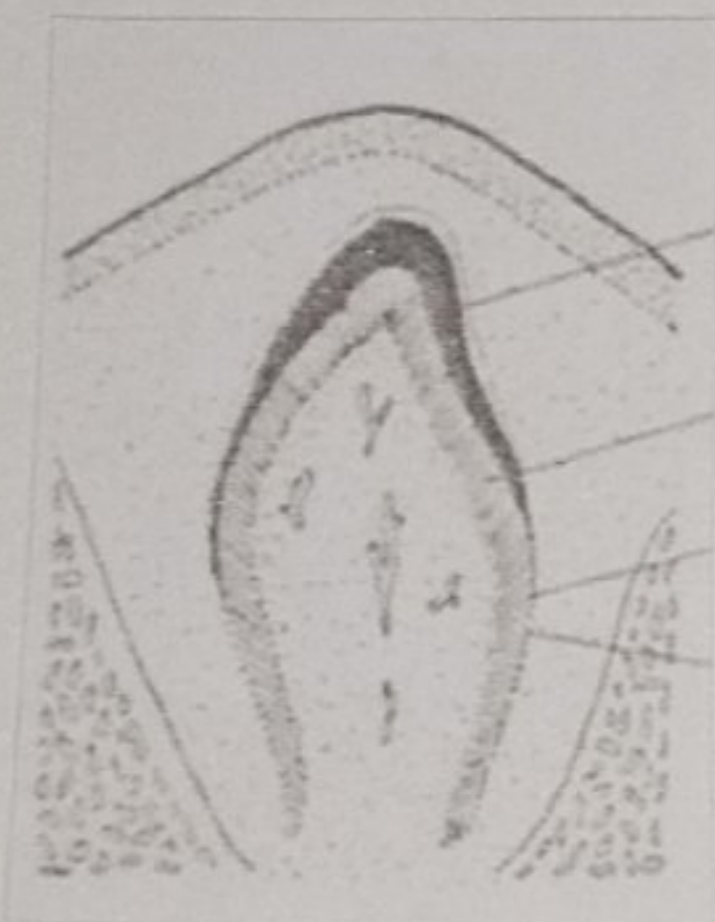


5.- Formación de la corona (esmalte y dentina).



6.- Formación de la raíz

- Comienza después de la formación del esmalte y la dentina



Maduración Osea

Niño: Nacimiento a los 14 meses.

Niña: Nacimiento a los 10 meses.

3 meses

- Centros de osificación del hueso grande y ganchoso.

10 meses → En niñas

- Aparece centro de osificación de la epifisis distal del radio.

14 meses → Niños.

- Aparece centro de osificación de la epifisis distal del radio.

Maduración Ósea Infancia

Niños → 14 meses → 3 años

Niñas → 10 meses → 2 años.

→ Centros de osificación de epifisis de la falanges y MTC

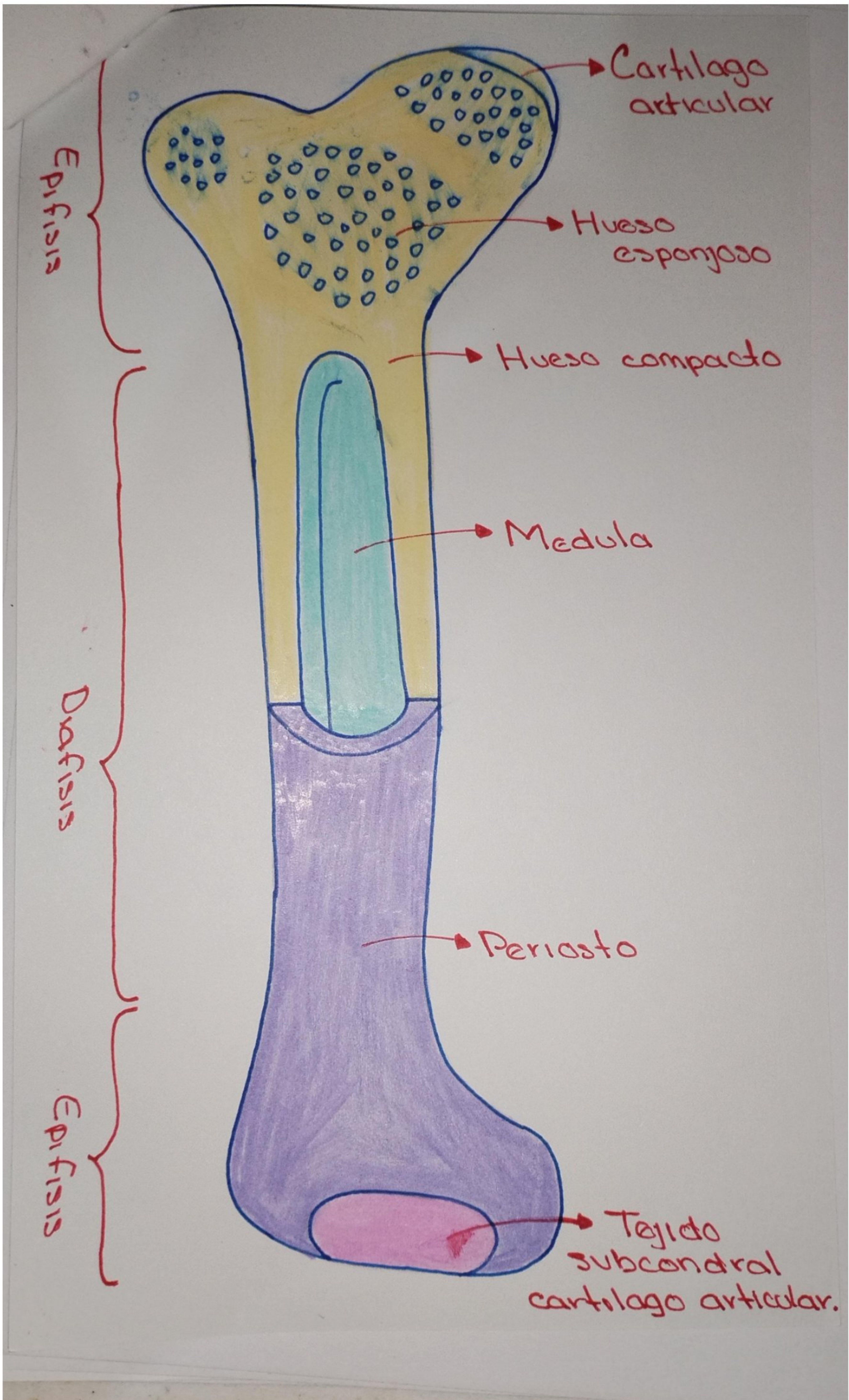
- E. Falanges proximales
- ↓
- E. Falanges MTC
- ↓
- E. Falanges medias
- ↓
- E. Falanges distales.

Excepciones.


→ Falange distal del pulgar

- 15 meses niños
- 18 meses en niñas

→ Falange media del 5º dedo : Es el último.



Maduración Sexual



- Es 1
en la
se pue

Hay que agregar las etapas de Tanner

- Considera sinónimo de edad adulta, aunque son dos conceptos distintos.

- En los seres humanos, el proceso de maduración sexual se denomina Pubertad.

Pr 1/2



ubertad...

- El cambio es por la Glándula Hipófisis, la cual produce y libera hormonas por todo el organismo por la circulación.

- Cuando las hormonas actúan en órganos sexuales se produce Óvulos.

Mujeres



- Principal cambio biológico es la Menarca

Cambios en la pubertad en Niñas

→ Se libera estrógenos y progesterona y provocan cambios.

-----> Vello púbico

-----> Crecimiento de la areola

-----> Redondeo de cadera

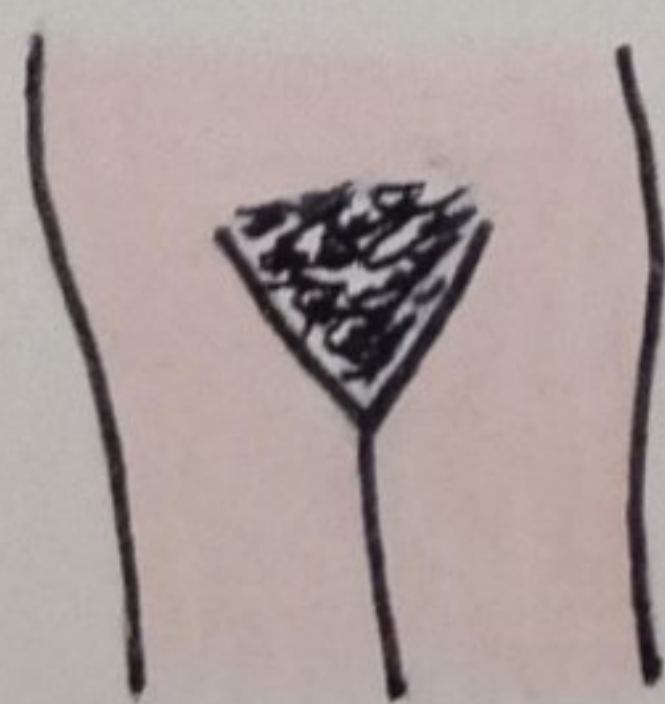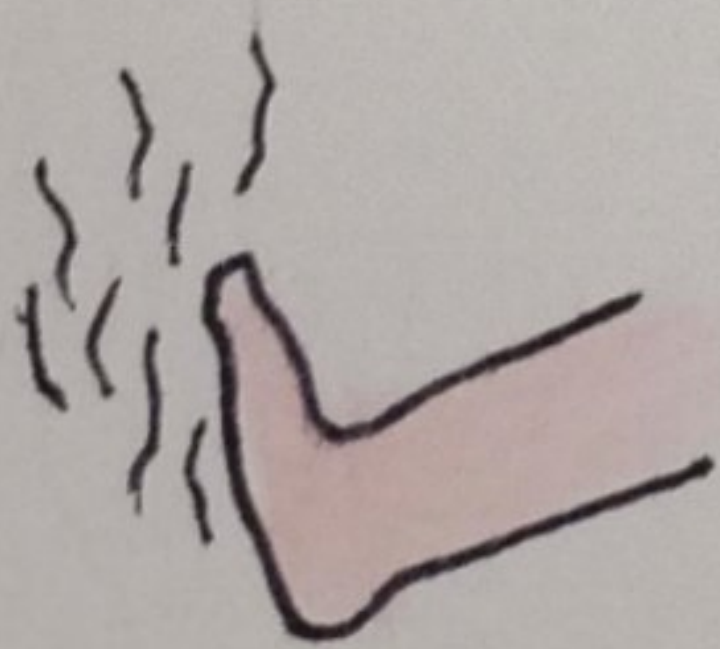-----> Aparición de menstruación

-----> Aparición de acné en cara, pecho y espalda.

-----> Olor en axilas y pies.

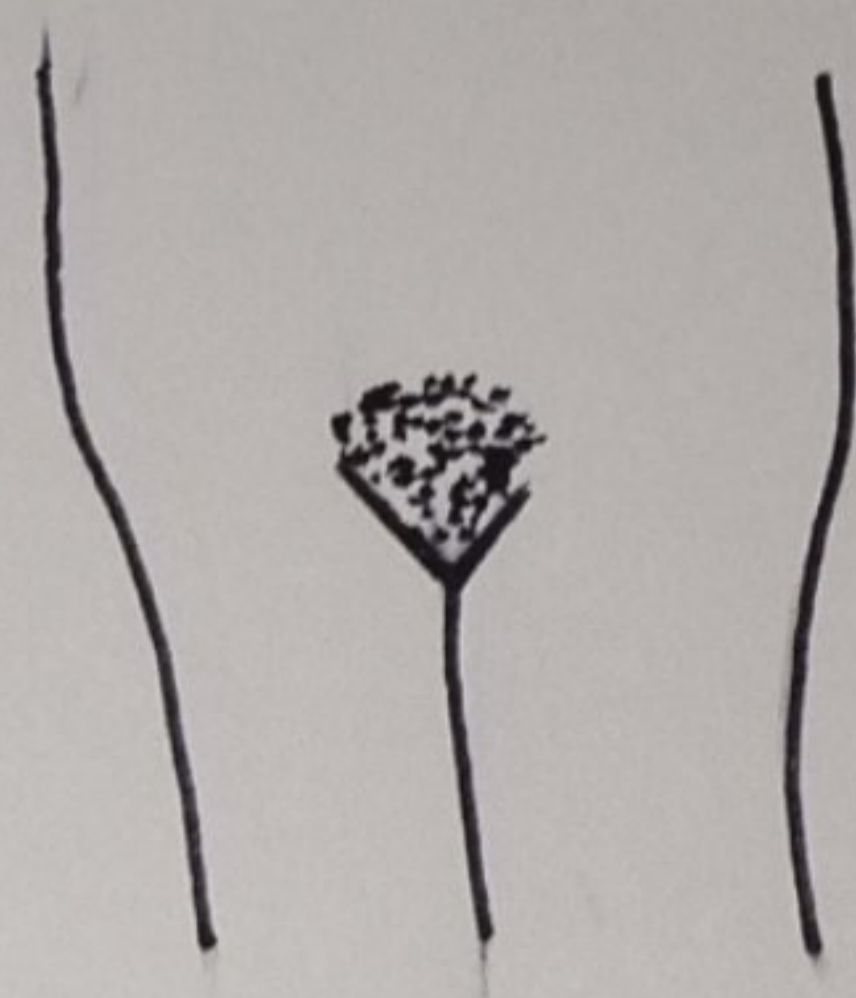-----> Glándulas mamarias y botones mamarios.

-----> Levantamiento y crecimiento de los pezones hacia afuera.

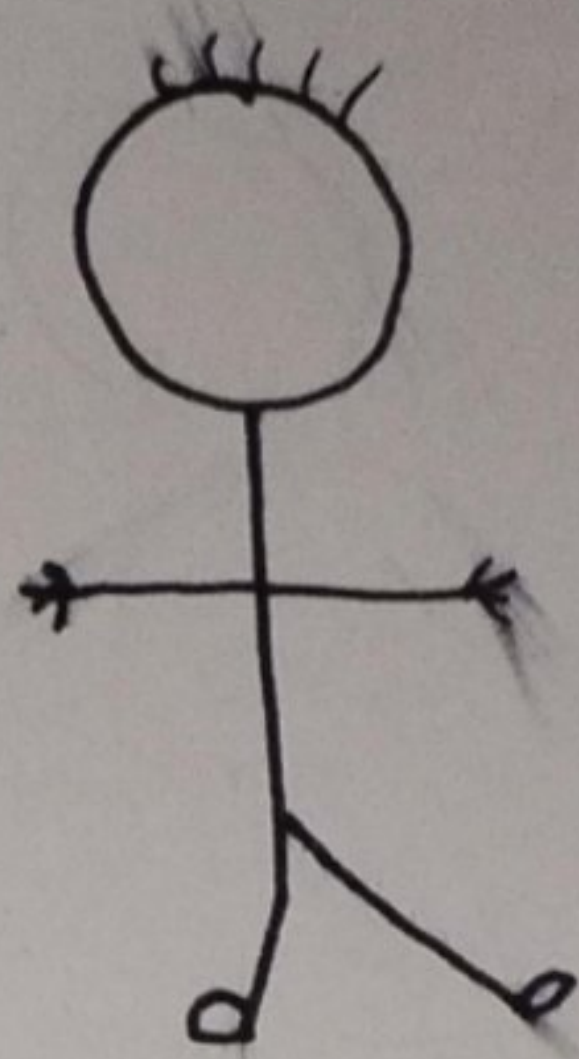



Órganos fenotípicamente de la Mujer...

- Ovarios
- Meato urinario
- Útero
- Vagina
- Clitoris
- Himen
- Pubis o monte de Venus.
- Labios mayores
- Trompas uterinas o de Falopio.
- Glándulas de Bartolini
- Labios menores.



era el proceso hormonal que
para inicio en la pubertad y
conlleva la maduración de sus
caracteres sexuales y primarios



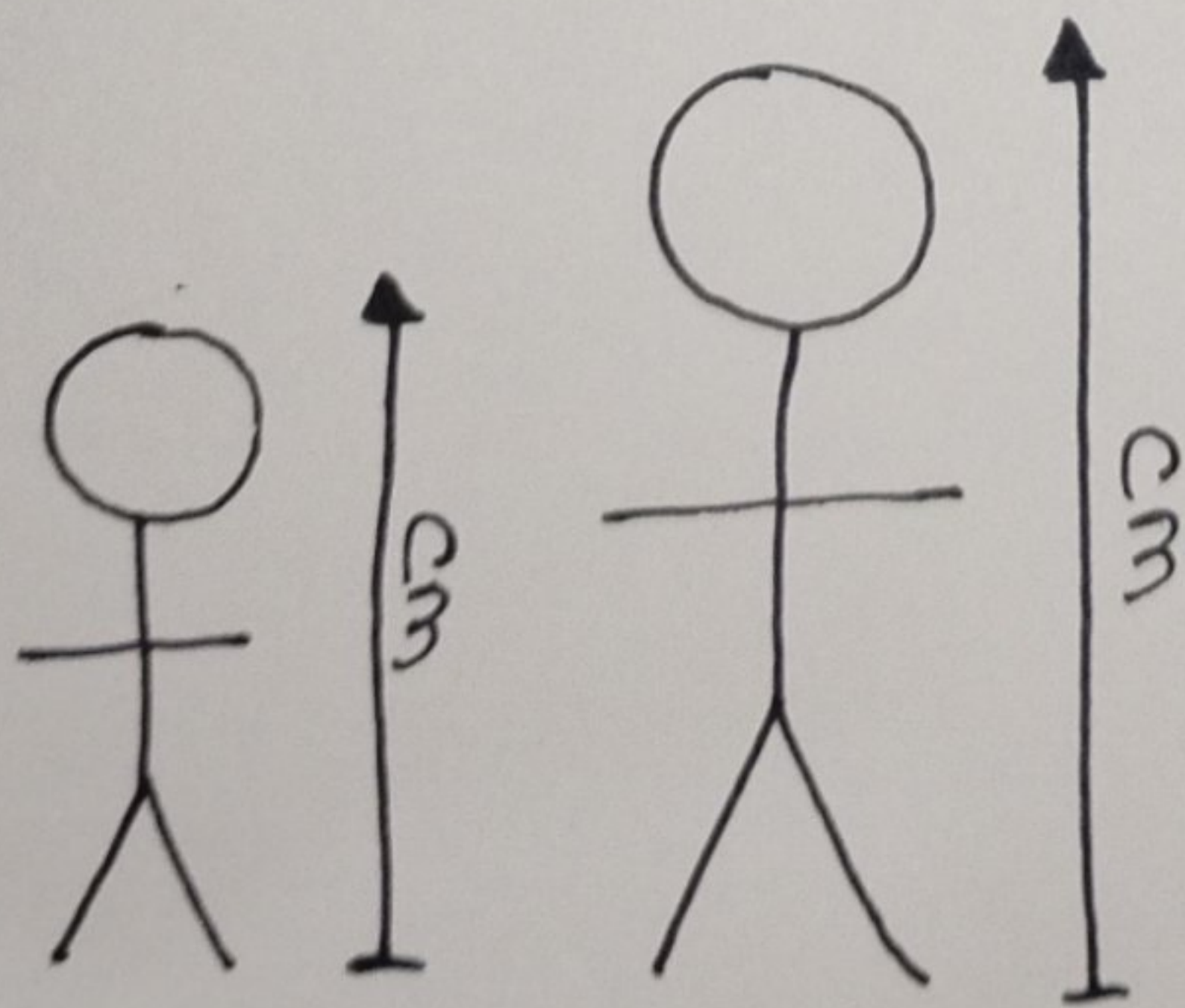
Hombres

La pubertad...

- Se da entre los 10 y 14 años de edad.
- Pero puede comenzar a los 9 años y alargarse a los 16 años
- Los testículos aumentan la producción de testosterona.

Cambios en la pubertad en Niños

- Vello púbico y vellos en general
- Aumento del escroto y testículos
- Agrandamiento del pene.
- Agrandamiento de la próstata
- Agrandamiento de las vesículas seminales.
- Crecimiento en la altura del adolescente.



Niñas

Escala de Tanner

Estadio 1

- Pecho infantil, no vello púbico

Estadio 2

- Botón mamario, vello púbico no rizado escaso, en labios mayores

Estadio 3

- Aumento y elevación de pecho y areola, vello rizado, basto y oscuro sobre pubis.

Estadio 4

- Areola y pezón sobreelevado sobre mama, vello púbico tipo adulto no sobre muslos.

Estadio 5

- Pecho adulto, areola no sobreelevada, vello adulto zona medial muslo.

Niños

Escala de Tanner

Estadio 1

- Sin vello púbico, testículos y pene infantiles

Estadio 2

- Aumento del escroto y testículos
piel del escroto enrojecida y arrugada
pene infantil, vello púbico escaso en la base del pene.

Estadio 3

- Alargamiento y engrosamiento del pene, aumento de testículos y escroto
vello sobre pubis rizado, grueso y oscuro.

Estadio 4

- Ensanchamiento del pene y del glande
aumento de testículos y escroto, vello púbico que no cubre los muslos.

Estadio 5

- Genitales adultos, vello adulto que se extiende a zona medial del musculo.

Bibliografía

<https://www.google.com/url?q=https://www.msmanuals.com/esmx/professional/pediatr%25C3%25ADa/problemasperinatales/reanimaci%25C3%25B3nneonatal&sa=U&ved=2ahUKEwif65rUtfSBAXVTK0QIHQbIAxkQFnoECAgQAg&usg=AOvVaw08BlhFY4rdThbT-SEWdCIG>