Julio César Morales López.

Dra. Mariana Catalina Saucedo Domínguez.

Mapa Conceptual.

Sexualidad Humana.

Tercer Semestre.

“A”.

Comitán de Domínguez Chiapas a 15 de Septiembre del 2023.

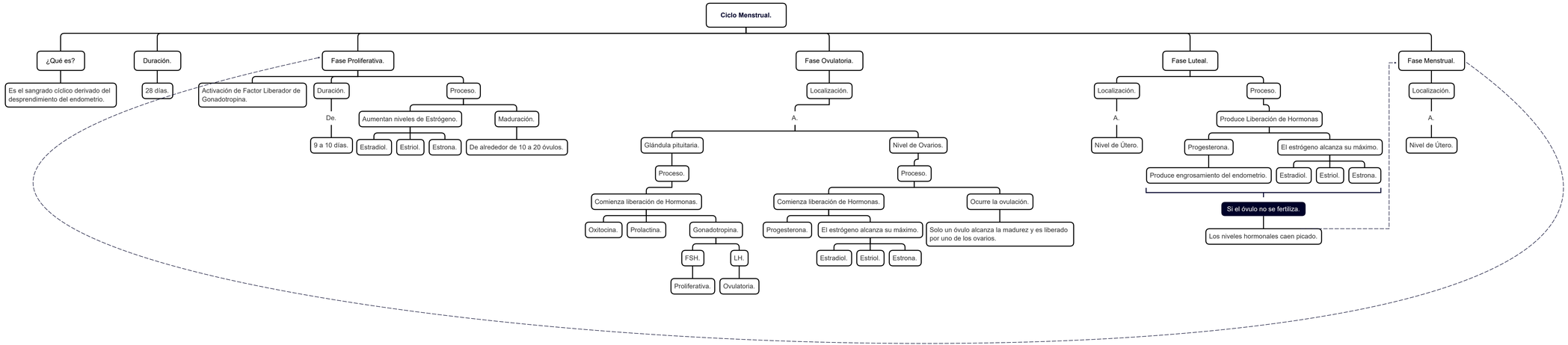

Presented with xmind

Aparato Reproductor Masculino

Órganos Genitales

Pene

Corte sagital medial del pene y de la hemipelvis derecha

Cuerpo

- Raíz del pene
- Cuerpo del pene
- Glande del pene
- Surco balanopreputial

Cuerpo del pene

- Tres cuerpos cilíndricos eréctiles
  - Dos cuerpos cavernosos
  - Un cuerpo esponjoso
- Tunica albuginea
  - Capa gruesa de tejido conectivo denso
  - Rodea a los cuerpos cavernosos
  - Se extiende hacia el glande
  - Rodea a la uretra
  - Se extiende hacia el glande
  - Se extiende hacia el bulbo del pene
- Fascia profunda
  - Capa gruesa de tejido conectivo denso
  - Rodea a los cuerpos cavernosos
  - Se extiende hacia el glande
  - Rodea a la uretra
  - Se extiende hacia el bulbo del pene
- Fascia superficial
  - Capa delgada de tejido conectivo
  - Rodea a los cuerpos cavernosos
  - Se extiende hacia el glande
  - Rodea a la uretra
  - Se extiende hacia el bulbo del pene
- Fascia de Buck
  - Capa delgada de tejido conectivo
  - Rodea a los cuerpos cavernosos
  - Se extiende hacia el glande
  - Rodea a la uretra
  - Se extiende hacia el bulbo del pene

Cuerpos cavernosos

- Cuerpos cavernosos largos y cilíndricos
- Ocupan la mayoría de la longitud del pene
- Se unen a la cara inferior del hueso pubis
- Se unen a la cara inferior de la sínfisis del pubis
- Se unen a la cara inferior de la rama del pubis
- Se unen a la cara inferior de la rama del isquion
- Se unen a la cara inferior de la tuberosidad del isquion
- Se unen a la cara inferior de la rama del isquion
- Se unen a la cara inferior de la tuberosidad del isquion
- Se unen a la cara inferior de la sínfisis del pubis
- Se unen a la cara inferior de la rama del pubis
- Se unen a la cara inferior de la rama del isquion
- Se unen a la cara inferior de la tuberosidad del isquion
- Se unen a la cara inferior de la sínfisis del pubis
- Se unen a la cara inferior de la rama del pubis
- Se unen a la cara inferior de la rama del isquion
- Se unen a la cara inferior de la tuberosidad del isquion

Cuerpo esponjoso

- Cuerpo cilíndrico
- Ocupa la mitad inferior del pene
- Se extiende desde el bulbo del pene hasta el glande
- Se extiende desde el bulbo del pene hasta el glande
- Se extiende desde el bulbo del pene hasta el glande

Referencias.

- S. A. Rathus; J. S. Nevid; L. Fichner-Rathus: Human Sexuality in a World of Diversity 6th edition. Boston, Pearson Allyn & Bacon, 2005, ISBN: 0-205-40615-7