



**Erivan Robely Ruiz Sánchez.**

**Dra. Rosvani Margine Morales Irecta**

**Flashcards Maduración sexual ,  
dental y ósea.**

**TERCERO “A”**

**PASIÓN POR EDUCAR**

Comitán de Domínguez Chiapas a 17 de NOVIEMBRE de 2023.

# Maduración Ósea

Erinon Ruiz S.

3:4

## Maduración prenatal

Osificación de cartilagos diafisarios, nucleos epifisarios (femur y tibia) y de la cabeza del húmero y cuboides.

## Maduración posnatal:

Osificación secundaria ocurre después del nacimiento. forma epifisis de huesos largos y extremidades de huesos irregulares y planos.

## Maduración Puberal.

Existe osificación de los cartilagos de crecimiento

\* El punto máximo de la maduración ósea se alcanza a los 20 años de edad.



# Cronología de la osificación.

Final de la gestación (2 últimos meses)

Epifisis distal del fémur

Final de la gestación (sem 40)

Epifisis proximal del húmero

Edad Cronológica de 2 meses  $\pm 2$

Hueso grande (Primer núcleo de osificación)

Primeros meses de vida

Osificación de la epifisis proximal - Fémur - Tibia

Edad cronológica

Ultimo centro de osificación en aparecer es el aductor del Pulgar

Mujeres: 10 años  $\pm$  13 meses

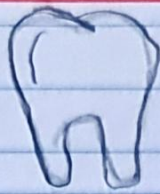
Varones 12,6 años  $\pm$  18 meses

Secuencia de los centros epifisarios de huesos largos

Radio distal falanges proximales metacarpos falanges medias  
falanges distales



# Maduración dental



Proceso de adquisición progresiva de funciones y características denturias. - Maduración y calcificación de la dentición temporal y permanente.

## Desarrollo:

6-7 m = Erupción incisivos centrales inferiores.

7-8 m = Erupción incisivos centrales superiores

9-10 m = Erupción incisivos laterales superiores

10-12 m = Erupción incisivos laterales inferiores

14 m = Erupción primeros molares inferiores y superiores

18-20 m = Erupción caninos superiores - inferiores.

24 m = Erupción segundos molares

\* Funciones = Masticación, fonación, salud general.  
- Crecimiento maxilar y mandibular.

## Valorar por:

metodo carmen nolla

Estudio de Demirjian, Metodo de Norris



# Estadio de Nolla

Estadio	Image 1	Image 2	Image 3	Image 4	Description
Estadio 0					Ausencia de cripta
Estadio 1					Presencia de cripta
Estadio 2					calcificación inicial de la corona.
Estadio 3					1/3 de la corona completa
Estadio 4					2/3 de la corona completa
Estadio 5					corona practicamente completa
Estadio 6					corona completa
Estadio 7					1/3 de la raiz completa
Estadio 8					2/3 de la raiz completa
Estadio 9					Raiz practicamente completa pero con ápice abierto
Estadio 10					Raiz completa y ápice cerrado.



# Maduración Sexual

Eriuan Ruiz.

ES

La edad o el momento en el cual un organismo obtiene la capacidad para llevar a cabo la reproducción.

## Rasgos para diagnosticar anormalidad

1.- **Pubertad precoz**: Desarrollo de los caracteres sexuales secundarios antes de los 8 años de edad en niños y niñas de 9 años.

2.- **Pubertad retrasada**: Ausencia de los caracteres sexuales después de los 13 años en niñas y niños 14 años.

## Características de la adolescencia

**Etapas**

**Temprana**

- M: Telarquia y vello púbico
- H: A largo crecimiento testicular, inicio de crecimiento del pene.

**Media**

M: Menor quia, desarrollo de la distribución femenina de la grasa

H: Espermerquia, emisiones nocturnas.

**Tardía** → H: Distribución corporal del vello.

# Etapas de Tanner

- Mujeres

Estadio 1: pecho infantil:  
sin vello púbico

Estadio 2: Botón mamario  
Vello púbico no  
rizado, escaso en  
labios mayores

Estadio 3: Aumento y elevación  
de pecho y areola.  
Vello rizado, basto y  
oscuro.

Estadio 4: Areola y pezón elevado  
sobre mama, vello púbico

Estadio 5: Pecho adulto areola no  
elevada, vello adulto.

- hombres.

Tamaño testículo Orquidometro

1 2 3

4 5 6

8 10

12 15

20 25

de pr

Referencias bibliográficas.

"Manual de maduración ósea", de J.M. Fernández-Cruz, F.J. García-Orea y J.L. Fernández-Cruz. Editorial Panamericana, 2017.

"Crecimiento y desarrollo. Maduración ósea", de M.A. Martínez-Lage y J.A. González-Mijares. Editorial Panamericana, 2016.